Polisen

# Protokollbilaga

## Arkiv/Åkl. ex

Åklnr
AM-134918-24

Signerat av
Eva-Maria Nyman Sjömark

Signeringsdatum
2025-06-04 15:48

Enhet
Polisregion Mitt, Grova brott 2 PO Uppsala

Handläggare (Protokollförare)
Eva-Maria Nyman Sjömark

Datum
2025-06-04

Undersökningsledare
Hedda Wittbom Skog

Polisens diarienummer
5000-K1099371-24

UPPSALA TINGSRÄTT
INKOM: 2025-06-05
MÅLNR: UÅM 14-24
AKTBIL: 805

## Personer i ärendet

| Förtursmål | Beslag | Målsägande vill bli underrättad om tidpunkt för huvudförhandlingen |
|---|---|---|
| Nej | Finns | Nej |
| **Ersättningsyrkanden** | | **Tolk krävs** |
| | | |

## Notering

Sekretessbilaga till FUP

# Innehållsförteckning


| Diarienr | Uppgiftstyp | Sida |
|---|---|---|
| | **SEKRETESSBILAGA FUP redovisad 250604** | |
| | ***SEKRETESSBILAGA TILL FUP*** | |
| | ***RMV (redovisas i sekretessbilaga)*** | |
| | ***Oscar Ochaya*** | |
| 5000-K1099371-24 | Analyssvar: Slutgiltigt dödsfallsutlåtande | 3 |
| | Analyssvar: Analyssvar RMV | 5 |
| | Analyssvar: Slutgiltigt dödsfallsutlåtande | 8 |
| | Analyssvar: Fotobilaga till slutgiltig dödsfallsutlåtande | 31 |
| | Analyssvar: Fotobilaga till slutgiltig dödsfallsutlåtande | 36 |
| | Analyssvar: Fotobilaga till slutgiltig dödsfallsutlåtande | 41 |
| | Analyssvar: Fotobilaga till slutgiltig dödsfallsutlåtande | 46 |
| | ***Hasham Khan*** | |
| | Begäran om rättsläkarundersökning | 51 |
| | Begäran rättsintyg | 53 |
| | Analyssvar: Rättsintyg | 55 |
| | Analyssvar: Fotobilaga till rättsintyg | 65 |
| | Analyssvar: Rättsintyg | 85 |
| | ***Journalanteckningar Hasham Khan*** | |
| | Journalanteckning SEKRETESS Danderyds sjukhus | 90 |
| | Hasham Journalanteckningar Södersjukhuset 2021 | 122 |
| | ***Skyddade personuppgifter förhör x 2*** | |
| | Förhör #1 SKYDDADE PERSONUPPGIFTER.1_MASK | 150 |
| | Förhör #2 SKYDDADE PERSONUPPGIFTER.1_MASK | 152 |

HEMLIG

RÄTTSMEDICINALVERKET

KOMPLETTERING Dnr B25-0090
2025-02-25 Ert nr 5000-K1099371-24

Polisen region Mitt
Grova Brott PO Uppsala
751 81 UPPSALA

# Komplettering - rättsmedicinsk obduktion

2025-02-17 inkom begäran om komplettering från Polismyndigheten, Grova Brott PO Uppsala avseende tidigare utförd rättsmedicinsk dödsfallsutredning av **19970518-6550, Ochaya, Oscar** med diarienummer B24-0489.

## Utredningsunderlag

| Datum | Beskrivning |
|---|---|
| 2025-02-17 | Begäran om komplettering |

## Kompletterande underlag

Komplettering av tidigare obduktionsutlåtande B24-0489 begärs med anledning av kompletterande frågeställningar.

## Kompletterande frågeställningar

Går det att säga något mera exakt när målsäganden avled?

Ett vittne säger sig ha sett målsäganden den 3/9 2024 cirka kl. 12 och målsäganden hittades avliden 4/9 2024 cirka kl. 19. Går det att fastställa, utifrån kroppens tillstånd när den hittades, om detta är en vittnesiakttagelse som kan stämma?

## Svar på kompletterande frågeställningar

Ingen mer exakt tidpunkt för när målsäganden avled kan anges utöver den bedömning som angetts i tidigare utlåtande (någon till några dagar före anträffandet). Dock talar kroppens tillstånd i samband med anträffandet den 4/9 2024 starkt emot att vittnesuppgiften, enligt vilken Ochaya ska ha varit vid liv den 3/9 2024 cirka klockan 12, det vill säga cirka 31 timmar före anträffandet, vore korrekt.

I övrigt hänvisas till utlåtande B24-0489.

Rättsmedicinska enheten i Uppsala
Box 1024, 751 40 UPPSALA
Telefon vx: 010-483 47 50 · Fax: 010-483 47 99
E-post: rmup@rmv.se · www.rmv.se

HEMLIG

RÄTTSMEDICINALVERKET

KOMPLETTERING Dnr B25-0090
Ert nr 5000-K1099371-24

Uppsala 2025-02-25

Stina Ahlström
Överläkare

Vidimeras:

Monika Horvath
Rättsläkare

Rättsmedicinska enheten i Uppsala
Box 1024, 751 40 UPPSALA
Telefon vx: 010-483 47 50 · Fax: 010-483 47 99
E-post: rmup@rmv.se · www.rmv.se

RÄTTSMEDICINALVERKET

RAPPORT
2024-10-09

Dnr: K2024-003943
Ert nr: B24-0489

HEMLIG

Uppdraget inkom: 2024-09-10
Ärendet registrerades: 2024-09-13

RMV, Rättsmedicinska enheten i Uppsala
Stina Ahlström
Box 1024
751 40 UPPSALA

# Rättskemisk undersökning - Slutsvar

## Ärendeuppgifter

| Personnummer | Namn | Kod eller referensnummer |
|---|---|---|
| 19970518-6550 | Ochaya, Oscar | Ej angivet |

## Inkommet provmaterial

| Material | ProvID | Ankomstdatum | Provtagningsdatum | Provtagningstid |
|---|---|---|---|---|
| Hjärtblod | XCZ928C | 2024-09-13 | 2024-09-10 | 15:13 |
| Blod fr. lunga | XCZ928G | 2024-09-13 | 2024-09-10 | 15:13 |
| Blod fr. mjälte | XCZ928H | 2024-09-13 | 2024-09-10 | 15:13 |
| Magsäcksinnehåll | XCZ928D | 2024-09-13 | 2024-09-10 | 15:13 |
| Galla | XCZ928F | 2024-09-13 | 2024-09-10 | 15:13 |
| Muskel | XCZ928E | 2024-09-13 | 2024-09-10 | 15:13 |
| Urin | XCZ928A | 2024-09-13 | 2024-09-10 | 15:13 |
| Urin | XCZ928B | 2024-09-13 | 2024-09-10 | 15:13 |

Denna rapport bör endast återges i sin helhet.

Rättsmedicinalverket - Rättskemi Linköping
Artillerigatan 12, 587 58 Linköping
Telefon vx: 010-483 41 00 - Fax: 010-483 41 99
E-post: rkali@rmv.se - www.rmv.se

SWEDAC ACKREDITERING
Ackred. nr. 1378
Provning
ISO/IEC 17025

RÄTTSMEDICINALVERKET

RAPPORT
2024-10-09

Dnr: K2024-003943
Ert nr: B24-0489

HEMLIG

## Analysresultat

| Substans | Resultat | Material | ProvID | Metod | |
|---|---|---|---|---|---|
| Etanol | 0,49 ‰ | Hjärtblod | XCZ928C | H013 | A |
| Metanol | Ej påvisat | Hjärtblod | XCZ928C | H013 | A |
| Aceton | Ej påvisat | Hjärtblod | XCZ928C | H013 | A |
| 2-propanol | Ej påvisat | Hjärtblod | XCZ928C | H013 | A |
| 1-butanol | Ej påvisat | Hjärtblod | XCZ928C | H013 | A |
| 1-propanol | Påvisat | Hjärtblod | XCZ928C | H013 | A |
| Etanol | 0,24 ‰ | Urin | XCZ928A | H013 | A |
| Metanol | Ej påvisat | Urin | XCZ928A | H013 | A |
| Aceton | Ej påvisat | Urin | XCZ928A | H013 | A |
| 2-propanol | Ej påvisat | Urin | XCZ928A | H013 | A |
| 1-butanol | Påvisat | Urin | XCZ928A | H013 | A |
| 1-propanol | Påvisat | Urin | XCZ928A | H013 | A |

A: Substanser som ingår i ackreditering.

Analysresultatet tyder på att etanol kan ha bildats postmortalt.

## Analysresultat

| Substans | Resultat | Material | ProvID | Metod | |
|---|---|---|---|---|---|
| Läkemedel och droger | Ej påvisat | Hjärtblod | XCZ928C | T001 | A |
| Barbiturater och salicylsyra | Ej påvisat | Hjärtblod | XCZ928C | T002 | |
| Etylsulfat | Ej påvisat | Hjärtblod | XCZ928C | L086 | A |
| Nya psykoaktiva substanser (NPS) | Ej påvisat | Hjärtblod | XCZ928C | T008 | |
| Buprenorfin | Ej påvisat | Urin | XCZ928A | L053 | A |
| Norbuprenorfin | Ej påvisat | Urin | XCZ928A | L053 | A |
| Cannabis | Ej påvisat | Urin | XCZ928A | I032 | A |
| Amfetaminer | Ej påvisat | Urin | XCZ928A | I033 | A |
| Opiater | Ej påvisat | Urin | XCZ928A | I034 | A |
| Bensodiazepiner | Ej påvisat | Urin | XCZ928A | I035 | A |
| Kokainmetaboliter | Ej påvisat | Urin | XCZ928A | I036 | A |
| MDMA-analoger | Ej påvisat | Urin | XCZ928A | I042 | A |

A: Substanser som ingår i ackreditering.

Screening av barbiturater och salicylsyra i blod är utförd med LC-QTOF-teknik (metod T002).

Denna rapport bör endast återges i sin helhet.

Rättsmedicinalverket - Rättskemi Linköping
Artillerigatan 12, 587 58 Linköping
Telefon vx: 010-483 41 00 - Fax: 010-483 41 99
E-post: rkali@rmv.se - www.rmv.se

SWEDAC ACKREDITERING
Ackred. nr. 1378
Provning
ISO/IEC 17025

RÄTTSMEDICINALVERKET

RAPPORT
2024-10-09

Dnr: K2024-003943
Ert nr: B24-0489

HEMLIG

## Information om substanser

Ett annat namn för 2-propanol är isopropanol.

Etylsulfat är en metabolit till etanol. Analysresultatet tyder på att all etanol har bildats postmortalt.

I tjänsten

Gunilla Thelander, Kemist

I tjänsten

Carina Oscarsson, Biomedicinsk analytiker

Substanser som ingår i ackrediteringen markeras med ett A vid metodkoden. För information om våra metoder hänvisar vi till analyslistan på vår hemsida **www.rmv.se** och för information om läkemedel i Sverige se, **www.FASS.se.**

Resultaten gäller för prov såsom de har mottagits av laboratoriet.

Denna rapport bör endast återges i sin helhet.

Rättsmedicinalverket - Rättskemi Linköping
Artillerigatan 12, 587 58 Linköping
Telefon vx: 010-483 41 00 - Fax: 010-483 41 99
E-post: rkali@rmv.se - www.rmv.se

SWEDAC ACKREDITERING
Ackred. nr. 1378
Provning
ISO/IEC 17025

HEMLIG

RÄTTSMEDICINALVERKET

RAPPORT
2024-12-02

Dnr B24-0489
Ert nr 5000-K1099371-24

Polisen region Mitt
LPO Uppsala/Knivsta
751 81 UPPSALA

# Rättsmedicinsk obduktion med tvåläkarförfarande

## Formalia

2024-09-10 utfördes efter beslut av Polismyndigheten, LPO Uppsala/Knivsta, rättsmedicinsk obduktion av

**19970518-6550**
**Ochaya, Oscar**
VRÅTORPSGATAN 18 LGH 1004
741 46 KNIVSTA

Personuppgifterna på beslutet överensstämmer med uppgifterna på identitetsbandet som är fäst vid kroppen.

Undersökningen utfördes vid Rättsmedicinska enheten i Uppsala av överläkare Stina Ahlström med biträde av rättsmedicinska assistenten Alexandra Flink. Undersökningsfynden uppvisades för rättsläkare Monika Horvath. Närvarande vid undersökningen var även Från polisen: Jonatan Pettersson, Kjell Järnek, Tommy Rinaldo.

## Utredningsunderlag

| Datum | Beskrivning |
|---|---|
| 2024-09-05 | Begäran om dödsfallsundersökning |
| 2024-09-06 | Journalhandlingar från region Uppsala |
| 2024-09-11 | Journalhandlingar från region Uppsala |

## Innehållsförteckning

Bakgrundsinformation
Undersökningsprotokoll
Rättskemisk undersökning
Mikroskopisk undersökning
Utlåtande

Rapport från rättskemisk undersökning Bilaga 1

HEMLIG

RÄTTSMEDICINALVERKET

RAPPORT Dnr B24-0489
Ert nr 5000-K1099371-24

## Bakgrundsinformation

Enligt uppgift från polisen inkom den 4/9 2024 till polisen ett larm om Oscar Ochaya var saknad av sin arbetsgivare. Han hade setts vid liv senast den 29/8 2024 på kvällen. Polisen gick in i hans lägenhet där han hittades avliden liggande på golvet. I bostaden sågs rikligt med blodbesudlingar.

Enligt journalhandlingar från Region Uppsala ska Ochaya i tonåren haft kontakt med Barn- och ungdomspsykiatrin (BUP) och år 2022 med vårdcentral på grund psykosociala besvär. Inga uppgifter om aktuellt hälsotillstånd eller aktuellt psykiskt mående framkommer.

Enligt muntlig uppgift från polis ska Ochaya en tid innan han anträffades död ha uttryckt rädsla för en person med känd psykisk ohälsa. I bostaden har inte hittats något verktyg med vilket de konstaterade skadorna kunnat tillfogas.

### Skiktröntgenundersökning

Skiktröntgenundersökning utfördes på den rättsmedicinska enheten i Stockholm 2024-09-06. Vid granskning av bilderna ses i kroppens mjukdelar och organ rikligt med luft passande till förruttnelse. Inga uppenbara skelettskador ses.

## Undersökningsprotokoll

### Yttre undersökning

#### Kroppsbyggnad, särskilda kännetecken och övrigt

1. För obduktion föreligger kroppen av en cirka 178 cm lång och 71 kg tung man med ett BMI på 22,4.

2. Kroppen är klädd i svart t-shirt, blåa byxor, blåa kalsonger och svarta strumpor. Byxorna har spruckit i baksömmen. Kalsongerna är hela. I t-shirten ses i ovankanten av det vänstra bröstområdet ett cirka 5 cm stort område med ett 10 stycken sprickor i tyget med huvudsakligen båtformat utseende. Även på vänster axel ses en motsvarande spricka. På ryggsidan i ovandelen i mittlinjen ses ett triangelformat, cirka 5 x 5 cm stort hål.

3. I höger byxficka hittas ett A4-stort pappersark med information om försörjningsstöd.

4. Inga större ärr eller andra särskilda kännetecken konstateras.

HEMLIG

RÄTTSMEDICINALVERKET

RAPPORT Dnr B24-0489
Ert nr 5000-K1099371-24

**Tecken på sjukvård**

5. Inga tecken på sjukvård konstateras.

**Förändringar efter döden**

6. Likstelheten har släppt.

7. Hudens ytskikt har fläckvis lossat på armarnas, huvudets och bålens område. I det avlossade hudpartierna är underhuden delvis grönfärgad. Över det vänstra ögonlocket och i näsborrarna ses mögelväxt.

8. Kroppen är mörkhyad och likfläckar är därför svårbedömda, men förefaller normalt utvecklade. Likfläckarna är inte borttryckbara.

**Huvudet**

9. Huvudet är bevuxet med mörkbrunt, krulligt, upp till cirka 0,5 cm långt hår. Skalpens översta lager har delvis lossat från huvudet till följd av förruttnelse.

10. Ögonens bindehinnor är delvis grönrödfärgade och delvis gulröda. Inga punktformade eller större blödningar konstateras.

11. Näsan och ansiktets ben är vid genomkänning hela.

12. I hårbottnen i nacken med mittpunkten cirka 1,5 cm ovanför det högra ytterörats nedre infäste och cirka 14 cm från detsamma ses över ett tämligen kvadratiskt, cirka 7 x 9 cm stort område 10 stycken skarpkantade sår. Såren är huvudsakligen båtformade och ett sår är halvmåneformat. Såren förlöper i olika riktning och mäter i längd mellan cirka 0,5 och cirka 2 cm. Huvuddelen av såren når inte in i fettväven. Ett av såren (märkt **nr 1**) når in i fettväven och vid sondering känns en kanal som förlöper i riktning mot vänster axel. Detta sår mäter i längd cirka 1 cm och glipar cirka 0,5 cm. Ingen uppenbar vävnadsreaktion ses i såren, men hudens ovanskikt i området har lossat till följd av förruttnelse, vilket försvårar bedömningen. (Bild 23, 21)

13. I bakhuvudet över ett område med mittpunkten cirka 10 cm ovanför det vänstra ytterörats nedre infäste och cirka 11 cm från detsamma ses över ett vågrätt cirka 9 cm och lodrätt cirka 6 cm stort område fem stycken skarpkantade sår. Såren förlöper huvudsakligen lodrätt. Såren når in i fettväven, men inget av såren är uppenbart skalpgenomträngande. De tre sår som är belägna längst mot vänster har alla vid sondering en riktning nedåt vänster axel. Åtminstone i ett av såren tycks föreligga en liten blödning. (Bild 28)

HEMLIG

RÄTTSMEDICINALVERKET

RAPPORT Dnr B24-0489
Ert nr 5000-K1099371-24

14. I skalpen på höger sida över ett område med mittpunkten cirka 7,5 cm ovanför det högra ytterörats nedre infäste och cirka 6 cm från detsamma ses över ett vågrätt cirka 6,5 cm och lodrätt cirka 4 cm stort område tre stycken skarpkantade sår, av vilka två förlöper lodrätt och ett vågrätt. Samtliga sår är fettinträngande. Inget av såren är uppenbart skalpgenomträngande. I såren tycks föreligga små blödningar. (Bild 32)

15. På gränsen mellan höger käke och nacken med mittpunkten cirka 2 cm nedanför det högra ytterörats nedre infäste och cirka 5,5 cm från detsamma ses ett lodrätt förlöpande, båtformat, skarpkantat, cirka 1,8 x 0,7 cm stort sår. Såret märks **nr 2**. Såret har en sårkanal som löper nedåt mot nackens mittlinje. Sårets ovankant är V-formad och sårets nederkant är antytt U-format. Förruttnelsen försvårar bedömningen, men i såret tycks föreligga en liten blödning. (Bild 36, 38)

16. I det högra ytterörat med mittpunkten cirka 3 cm ovanför det högra ytterörats nedre infäste och i nivå med det bakre infästet ses ett i riktningen klockan 02 till 08 förlöpande cirka 4 x 1,5 cm stort, något båtformat sår, som i sin översta del över ett cirka 2 cm långt område går igenom brosket. Såret märks **nr 3**. I sin nedersta del känns en sårkanal som tycks förlöpa snett nedåt mot hakan. I såret ses blödning. (Bild 40, 42, 44)

17. På gränsen mellan det vänstra käkområdet och nacken med mittpunkten cirka 1,5 cm nedanför det vänstra ytterörats nedre infäste och cirka 3 cm bakåt från detsamma ses ett i riktningen klockan 01 till 07 förlöpande cirka 3 x 0,6 cm stort, skarpkantat sår, vilket märks **nr 4**. Vid sondering med fingret känns en sårkanal som förlöper tämligen rakt nedåt mot halsen. I såret ses en blödning. Ingen uppenbar vävnadsreaktion ses i såret. (Bild 46, 47)

18. På hjässans höger sida med mittpunkten cirka 3 cm till höger om hjässans mittlinje och cirka 12 cm ovanför det högra ytterörats övre infäste ses ett skarpkantat, i riktningen klockan 10 till 04 förlöpande cirka 0,8 cm långt sår. Såret är skalpinträngande men vid genomkänning inte skalpgenomträngande. (Bild 49, 51)

19. Hakspetsen är bevuxen med lockigt, svart skägg. Även överläppen har mörk skäggväxt.

20. Läpparna är oskadade. I munnen ses en del grötigt, rödfärgat material. Tänderna är välvårdade.

HEMLIG

RÄTTSMEDICINALVERKET

RAPPORT Dnr B24-0489
Ert nr 5000-K1099371-24

**Halsen**

21. På nackens högra sida angränsande till ryggen med mittpunkten cirka 5 cm till höger om nackens mittlinje och cirka 23 cm ovanför det högra skulderbladets nederkant ses en till synes skarpkantad, cirka 0,2 cm stor, läderhudsinträngande men ej läderhudsgenomträngande huddefekt. Ingen vävnadsreaktion ses i området, men bedömningen försvåras av att hudens ytskikt lossat till följd av förruttnelse. (Bild 61)

22. I nacken över ett område med mittpunkten cirka 3,5 cm till vänster om nackens mittlinje och cirka 4,5 cm nedanför det vänstra ytterörats nedre infäste ses över ett lodrätt cirka 3 cm och vågrätt cirka 3,5 cm stort område tre stycken till synes skarpkantade, lodrätt förlöpande cirka 0,3 x 0,1 cm stora huddefekter. Huddefekterna är nätt och jämnt läderhudsinträngande men ej läderhuds-genomträngande. Ingen vävnadsreaktion ses i huddefekterna. (Bild 70)

23. På nackens vänstra sida cirka 9 cm nedanför det vänstra ytterörats nedre infäste och cirka 3 cm bakåt från densamma ses en vågrätt förlöpande, en cirka 3 cm lång, skarpkantad sårskada, som i kanten som vetter mot ansiktets framsida är antytt djupare och läderhudsgenomträngande och i övrigt endast läderhuds-inträngande. Sårskadan gör ett avbrott på cirka 0,7 cm, varefter det fortsätter som en cirka 0,3 cm stor, läderhudsinträngande huddefekt. Ingen vävnadsreaktion ses i huddefekterna eller i sårskadan. (Bild 73)

24. På halsens framsida och högra sida, över ett område med mittpunkten cirka 4 cm till höger om ansiktets mittlinje och cirka 6 cm nedanför hakspetsen, ses över ett vågrätt cirka 12 cm och lodrätt cirka 11,5 cm stort område ett flertal skarpkantade sår. Såren mäter i längd mellan cirka 7,5 cm och cirka 0,7 cm. Sårskadorna går in i varandra och det exakta antalet kan inte avgöras, men åtminstone 31 sårskador konstateras. Sårskadorna på halsens mitt är generellt längre och de i ovankanten är kortare, liksom de som är i nedre delen av området. Området förlöper alltså över både halsens framsida och käkens högra sida. Sårskadorna bildar en antytt solfjäderliknande formation med en tänkt bas på käkens högra sida. Området märks **nr 8**. I områdets högra kant ses ett rundlagt, skarpkantat, cirka 4 x 2,5 cm stort sår, som när nacken rätas ut dock är lätt att sammanföra beträffande kanter. Såren mynnar i en gemensam sårhåla belägen mellan tungbenet och struphuvudet. Vid manipulering av området framträder en del av struphuvudet, i vilket ses en skarpkantad, genomgående skada. Sårhålan är huvudsakligen belägen i områdets mitt och här är såren alltså muskelgenomträngande medan såren i ovan- och nederkanten av området är ytligare. Trots likomvandlingen ses i sårhålans mjukdelar rester av blödning. (Bild 101)

HEMLIG

RÄTTSMEDICINALVERKET

RAPPORT Dnr B24-0489
Ert nr 5000-K1099371-24

25. På halsens vänstra sida med mittpunkten cirka 4 cm till vänster om halsens mittlinje och cirka 8 cm nedanför det vänstra ytterörats nedre infäste ses två cirka 0,2 respektive 0,3 cm stora, nätt och jämnt läderhudsinträngande till synes skarpkantade huddefekter. Huddefekternas kanter är rodnade. (Bild 106)

26. På halsens högra sida med mittpunkten cirka 11,5 cm till höger om halsens mittlinje och cirka 7,5 cm nedanför det högra ytterörats nedre infäste ses över ett vågrätt cirka 2,5 cm och lodrätt cirka 3 cm stort område tre stycken till synes skarpkantade huddefekter, av vilka en förlöper vågrätt, en i riktningen klockan 02 till 08 och en lodrätt. Huddefekterna är nätt och jämnt läderhuds-inträngande. De mäter i längd mellan cirka 0,5 cm och cirka 1,7 cm. Ingen uppenbar vävnadsreaktion ses i huddefekterna. (Bild 110, 112)

27. På halsens vänstra sida med mittpunkten cirka 14 cm nedanför hakspetsen och cirka 4 cm till vänster om halsens mittlinje ses en huvudsakligen vågrätt förlöpande, skarpkantad hudrispa, som i kanten som vetter mot struphuvudets mitt är nätt och jämnt läderhudsinträngande och i övrigt tunnare. Ingen vävnadsreaktion ses i rispan. (Bild 113)

**Den högra armen och handen**

28. På den högra överarmens böjsida med mittpunkten cirka 12 cm nedanför armhålans bakre högsta punkt och cirka 4 cm från böjsidans lodräta mittlinje mot lillfingersidan ses en antytt C-formad, vågrätt förlöpande cirka 4 cm lång, till synes skarpkantad, ej läderhudsinträngande huddefekt. Defekten är inte uppenbart bortsköljbar. Den mörka hudtonen försvårar bedömningen men i huddefekten tycks föreligga en vävnadsreaktion i form av blödning. (Bild 76, 77)

29. På den högra överarmens sträcksida med mittpunkten i sträcksidans lodräta mittlinje och cirka 12,5 cm nedanför axelleden ses ett båtformat, lodrätt förlöpande cirka 3 x 1 cm stort, skarpkantat sår som i sin ovankant har en antydd svans. Såret är något underskuret och har en sårhåla som vid genomkänning förlöper i riktning nedåt och inåt mot armens mittlinje. Såret märks **nr 9**. I såret ses blödning. (Bild 116, 118)

30. På den högra underarmens böjsida med mittpunkten cirka 12,5 cm nedanför armvecket och i böjsidans lodräta mittlinje ses över ett vågrätt cirka 1,5 cm och lodrätt cirka 2 cm stort område två lodrätt förlöpande, ej läderhudsinträngande hudrispor, av vilka den ena mäter cirka 1,5 cm i längd och den andra cirka 0,7 cm i längd. Den mörka hudtonen försvårar bedömningen men i risporna tycks föreligga vävnadsreaktion i form av intorkat blod. (Bild 78, 79)

HEMLIG

RÄTTSMEDICINALVERKET

RAPPORT Dnr B24-0489
Ert nr 5000-K1099371-24

31. I höger handflata med mittpunkten cirka 4 cm från handflatans lodräta mittlinje och i linje med tummens lodräta mittlinje ses ett lodrätt förlöpande cirka 1 cm långt, skarpkantat, men fintrasigt sår som märks **nr 7**. Såret går igenom handen och mynnar mellan pekfingret och tummen på handryggssidan där såret är mera tydligt skarpkantat, lodrätt förlöpande och mäter cirka 2 cm. Vid genomkänning med finger känns inga uppenbara skelettskador. I såret ses blödning. (Bild 80, 84, 85, 87)

32. I höger handflata i lodrät linje med sår nr 7, cirka 3,5 cm nedanför dess mittpunkt, ses ett i riktningen klockan 02 till 08 förlöpande skarpkantat, cirka 1,5 cm långt sår, vilket i sin ovankant är muskelinträngande och i sin nedre kant endast nätt och jämnt läderhudsinträngande. I såret ses blödning. (Bild 80, 90)

33. I höger handflata över ett område med mittpunkten cirka 6,5 cm nedanför handleden och cirka 3 cm från handflatans lodräta mittlinje mot lillfingersidan över ett lodrätt cirka 3 cm och vågrätt cirka 4 cm stort område två stycken vågrätt förlöpande, skarpkantade sår och ett i riktningen klockan 02 till 08 förlöpande skarpkantat sår. De två vågrätt förlöpande såren är belägna i den nedre delen av området och är nätt och jämnt läderhudsgenomträngande. Det övre såret, vilket förlöper i riktningen klockan 02 till 08, är i mittområdet nätt och jämnt muskelinträngande. Såret gör ett avbrott på cirka 1 cm och fortsätter därefter i en cirka 0,5 cm lång, nätt och jämnt läderhudsgenomträngande rest. I såren ses tecken på blödning. (Bild 91, 92)

34. På handryggen ses upphöjda, vitfärgade vårtliknande hudförändringar.

35. På höger handrygg över basknoge 2:s område ses ett lodrätt förlöpande, cirka 0,6 cm långt, skarpkantat sår, som är muskelinträngande. I såret ses blödning. (Bild 122, 123)

**Den vänstra armen och handen**

36. På den vänstra underarmens böjsida över ett område med mittpunkten cirka 11 cm nedanför armvecket och cirka 3,5 cm från böjsidans lodräta mittlinje mot lillfingersidan ses över ett lodrätt cirka 9 cm och vågrätt cirka 7 cm stort område vågrätt förlöpande, regelbundna, skarpkantade hudrispor, av vilka enstaka är läderhudsgenomträngande och de övriga läderhudsinträngande. Huden i området är antytt missfärgad över ett ovalt, cirka 7 x 4,5 cm stort område. (Bild 126)

37. På den vänstra underarmen i övergången mellan böj- och sträcksida på lillfingersidan med mittpunkten cirka 11 cm ovanför handleden ses över ett lodrätt cirka 3 cm och vågrätt cirka 3,5 cm stort område båtformade,

HEMLIG

RÄTTSMEDICINALVERKET

RAPPORT Dnr B24-0489
Ert nr 5000-K1099371-24

skarpkantade sår. Såren är till sitt antal åtminstone tre stycken. Samtliga tre är muskelinträngande och har en sårhåla som förlöper inåt nedåt i riktningen mot handleden. Det största såret mäter cirka 3,5 x 1 cm och de två övriga cirka 2 respektive 2,5 cm. Såren förlöper i riktningen klockan 10 till 04. Såren märks **nr 10**. Invid det översta av såren ses ett ytterligare antytt båtformat, cirka 0,6 x 0,2 cm stort, nätt och jämnt läderhudsgenomträngande, skarpkantat sår, som har en svans som pekar i riktning mot lillfingersidan. I såren ses blödning. (Bild 130, 130)

38. På den vänstra underarmens böjsida i böjsidans lodräta mittlinje och med mittpunkten cirka 10,5 cm ovanför handleden ses dessutom två skarpkantade sår, vilka bildar en Y-liknande formation. Såren förlöper över ett vågrätt cirka 6 cm och lodrätt cirka 3 cm stort område. I kanten som vetter mot underarmens mitt är såren ytligare och i kanten som vetter mot lillfingersidan djupare och här ses i sårbottnen muskelhinnan. I såren ses smärre vävnadsreaktion. (Bild 133)

39. På den vänstra underarmen i övergången mellan böj- och sträcksida på lillfingersidan, precis angränsande till det Y-formade sårets spets ses med mittpunkten cirka 8 cm ovanför handleden ett skarpkantat, i riktningen klockan 10 till 04 förlöpande cirka 0,3 cm långt, skarpkantat sår som är nätt och jämnt läderhudsgenomträngande. I såret tycks föreligga en vävnadsreaktion. (Bild 129)

40. På vänster handrygg mellan mellanhandsben 1 och 2 med mittpunkten cirka 6 cm nedanför handleden ses ett skarpkantat, antytt båtformat, i riktningen klockan 01 till 07 förlöpande cirka 1,6 x 0,3 cm stort, muskelinträngande sår. I såret ses blödning. (Bild 136, 138)

41. På vänster ringfinger på handryggssidan på basfalangens område ses över ett lodrätt cirka 1,6 cm och vågrätt cirka 1,5 cm stort område två skarpkantade sår som löper vågrätt respektive lodrätt. Såren är muskelgenomträngande. I såret ses blödning. Inga uppenbara defekter känns på det underliggande skelettet. (Bild 136, 139)

42. På vänster ringfinger i kanten som vetter mot långfingret över ytterledens område ses ett skarpkantat, L-format, cirka 1 x 0,7 cm stort sår. Såret innefattar endast läderhuden. I såret ses minimal blödning. (Bild 142)

43. På vänster pekfinger på handryggssidan på mittenledens område ses en cirka 0,5 x 0,3 cm stor skinnlucka innefattande läderhuden och underhuden är mörkrött intorkad. Huden i området är generellt intorkad till följd av förändringar efter döden. Huruvida en vävnadsreaktion föreligger i området kan därför inte avgöras. (Bild 144)

HEMLIG

RÄTTSMEDICINALVERKET

RAPPORT Dnr B24-0489
Ert nr 5000-K1099371-24

44. På vänster pekfinger på handflatssidan på mittfalangens område ses en L-formad, cirka 1 x 0,7 cm stor, skarpkantad skinnlucka, vilken öppnas i riktning mot pekfingrets mitt och omfattar läderhuden. Underhuden är mörkrött intorkad till följd av förändringar efter döden. Huruvida en vävnadsreaktion föreligger kan därför inte med säkerhet avgöras. (Bild 149)

45. På vänster långfinger vid fingrets bas på handflatssidan i kanten som vetter mot pekfingret ses ett i riktningen klockan 10 till 04 förlöpande cirka 0,8 cm långt, skarpkantat, läderhudsgenomträngande sår. I såret tycks föreligga en lindrig blödning. (Bild 150)

46. På vänster ringfinger på handflatssidan över ett område med mittpunkten cirka 2 cm nedanför fingrets bas och cirka 0,7 cm från böjsidans lodräta mittlinje mot lillfingersidan ses över ett lodrätt cirka 1 cm och vågrätt cirka 1,3 cm stort område två skarpkantade ej helt läderhudsgenomträngande sår utan uppenbar vävnadsreaktion. (Bild 153)

47. På vänster lillfinger på handflatssidan på basfalangens område på handflatssidan med mittpunkten cirka 1 cm nedanför fingrets bas ses en Y-formad, till synes skarpkantad sårskada. I ovandelen öppnas såret i en skinnlucka och i sin nedre del är sårskadan ytligare och ej läderhudsgenomträngande. Såret mäter sammanlagt cirka 1 x 0,7 cm i storlek. I såret tycks föreligga minimal blödning. (Bild 157)

48. På vänster lillfinger på basfalangens område i dess mitt ses en vågrätt förlöpande cirka 1 x 0,1 cm stor, rödfärgad strimma i huden, vilken inte kan sköljas bort, men ingen uppenbar vävnadsskada ses heller i området. (Bild 157)

49. På vänster handrygg med mittpunkten cirka 1 cm nedanför handleden och i handryggens lodräta mittlinje ses en i riktningen klockan 10 till 04 förlöpande cirka 2 cm lång, skarpkantad, läderhudsinträngande men ej läderhudsgenomträngande, hudrispa. Ingen uppenbar vävnadsreaktion ses i området. Hudens ovanskikt i området har dock lossat till följd av förruttnelse, vilket försvårar bedömningen av vävnadsreaktion. (Bild 159)

**Bålen**

50. Över höger axel med mittpunkten cirka 10 cm ovanför armhålans främre, högsta punkt och cirka 14 cm från halsens mittlinje ses en skarpkantad, i riktningen klockan 10 till 04 förlöpande cirka 3 cm lång, nätt och jämnt läderhudsinträngande hudrispa, i vilken tycks föreligga minimal blödning. (Bild 164, 166)

HEMLIG

RÄTTSMEDICINALVERKET

RAPPORT Dnr B24-0489
Ert nr 5000-K1099371-24

51. På ryggsidan i det vänstra skulderområdet med mittpunkten cirka 5 cm till vänster om mittlinjen och cirka 13 cm ovanför det vänstra skulderbladets nederkant ses ett båtformat, skarpkantat, i riktningen klockan 08 till 02 förlöpande cirka 3 x 0,5 cm stort sår. Vid sondering känns en sårkanal som går i riktning mot den vänstra armhålan. Såret märks **nr 5**. Ingen uppenbar vävnadsreaktion ses i området. (Bild 60, 54)

52. I ländryggen med mittpunkten cirka 1 cm till vänster om mittlinjen och cirka 26 cm nedanför skulderbladets nederkant ses ett vågrätt förlöpande, skarpkantat, cirka 1,6 x 0,4 cm stort, skarpkantat sår där båda spetsarna är spetsiga. Såret märks **nr 6**. Vid sondering tycks förlöpa en sårkanal i riktning nedåt och inåt mot kroppens mittlinje. I såret ses blödning. (Bild 60, 57)

53. I vågrät linje med sår nr 6, med mittpunkten cirka 4,5 cm till vänster om dess mittlinje, ses en i riktningen klockan 10 till 04 förlöpande cirka 8 cm lång läderhudsinträngande, men ej läderhudsgenomträngande, skarpkantad hudrispa, som i sina båda ytterkanter är antytt ytligare än i mitten. I lodrät linje med denna hudrispa, med mittpunkten cirka 4,5 cm ovanför dess mittpunkt ses en huvudsakligen vågrätt förlöpande, i sin ytterkant nätt och jämnt läderhudsinträngande men ej läderhudsgenomträngande, skarpkantat hudrispa, vilken mäter cirka 3,1 cm i längd. I båda risporna föreligger minimal blödning. (Bild 67, 68, 69)

54. På bukens vänstra sida med mittpunkten cirka 7 cm till vänster om naveln och cirka 2,5 cm ovanför naveln ses över ett vågrätt cirka 5,5 cm och lodrätt cirka 1,5 cm stort område två närmast punktformade, till synes skarpkantade, nätt och jämnt läderhudsinträngande huddefekter. På grund av skadornas ytlighet och den mörka hudtonen kan ingen säker slutsats dras om en vävnadsreaktion föreligger. (Bild 160, 161)

55. På buken i mittlinjen med mittpunkten cirka 9 cm ovanför navelns mittpunkt ses över ett lodrätt cirka 8 cm och vågrätt cirka 3 cm stort område fyra stycken till synes läderhudsinträngande, någon millimeter stora huddefekter. På grund av skadornas ytlighet och den mörka hudtonen kan ingen säker slutsats dras om en vävnadsreaktion föreligger. (Bild 162, 163)

**Det högra benet och foten**

56. På höger knä ses ett vågrätt förlöpande cirka 1 x 0,5 cm stort ärr och en cirka 0,5 cm stor, ärrliknande hudförändring.

57. Inga färska skador ses på höger ben och fot.

Rättsmedicinska enheten i Uppsala
Box 1024, 751 40 UPPSALA
Telefon vx: 010-483 47 50 · Fax: 010-483 47 99
E-post: rmup@rmv.se · www.rmv.se

SWEDAC ACKREDITERING
Ackred. nr. 1378
Kontroll
ISO/IEC 17020 (A)

HEMLIG

RÄTTSMEDICINALVERKET

RAPPORT Dnr B24-0489
Ert nr 5000-K1099371-24

### Det vänstra benet och foten

58. Inga färska eller äldre skador ses i området.

### De yttre könsdelarna och sätesregionen

59. Inga färska eller äldre skador ses över sätet.

60. Ändtarmsöppningen ses utan skador.

61. I pungen känns två likstora testiklar.

## Inre undersökning

### Huvudet

62. Inga av sårskadorna i huvudet är skalpgenomträngande.

63. I bakhuvudet ses i huvudsvålen röd missfärgning, men inga uppenbara blödningar. I tinningmusklerna ses inga blödningar.

64. Skalltaket har normal tjocklek. I skalltaket och skallbasen ses inga skelettskador.

65. Hjärnhinnorna är ordinärt glatta och glänsande och i anslutning till hjärnhinnorna ses inga blödningar.

66. Hjärnan är grönrödfärgad, betydligt mjukare än vanligt och sammanfaller i samband med uttag till en grötig massa. Inga hjärnstrukturer kan identifieras. Inga större blödningar konstateras.

### Halsorganen

67. Tungan är mjukare än vanligt men har i övrigt ett normalt utseende utan skador.

68. Halsen dissekeras lager för lager. Den vänstersidiga halsartären och -venen är oskadade. Mellan tungbenet och struphuvudet ses söndertrasning med skarpkantat utseende. Söndertrasningarna går fram till mjukdelarna mellan kotpelarens tvärutskott. Inga skelettskador konstateras. Den högersidiga halsvenen är oskadad. Den högersidiga halsartären är av strax nedanför dess förgreningsställe. Snittet i halsartären är skarpkantat. I de omgivande mjukdelarna ses en del blödningar. Struphuvudets högra sida uppvisar en något Z-formad, skarpkantad, genomgående skada och en bit av sköldbroskets högra sida har lossat från det övriga struphuvudet.

HEMLIG

RÄTTSMEDICINALVERKET

RAPPORT Dnr B24-0489
Ert nr 5000-K1099371-24

69. Sköldkörteln är normalstor med ordinära snittytor.

70. I de inledande delarna av halsartärerna ses inga inlagringar eller förträngningar.

**Bröstorganen**

71. Matstrupen har en grönfärgad slemhinna och den innehåller inget främmande material.

72. I höger lungsäck ses cirka 120 ml och i den vänstra lungsäcken cirka 150 ml rödbrun vätska. Lungsäcksbladen är normalt glatta och glänsande.

73. Ingen av bröstkorgens skador är bröstkorgsinträngande.

74. Lungytorna är glatta och glänsande. Lungorna är mjukare än vanligt och till sin färg mörkt grönröda. På snittytorna ses en mindre mängd svartrött blod. Inga tumörmisstänkta förändringar ses eller känns.

75. Luftstrupen har en grönfärgad slemhinna och luftvägarna innehåller grötigt, grönrött material.

76. Lungportarnas lymfknutor är inte förstorade.

77. I lungartärerna ses inga blodproppar eller vägginlagringar.

78. Hjärtsäcken är glatt, glänsande och den innehåller en normal mängd vätska.

79. Hjärtat väger cirka 274 g och det är cirka 13 cm brett, 11,5 cm högt och 3 cm tjockt. Hjärtats ytterhinna är glatt och glänsande. Kranskärlen förlöper på ordinärt sätt. I den högra kransartären och i den vänstra kransartärens cirkulära och nedåtgående grenar ses öppna och släta väggar. Hjärtat har normal innerhinna samt normala klaffar och sensträngar. Det ovala hålet är stängt. Hjärtöronen är öppna. På snittytorna har hjärtmuskulaturen en blekbrun färg. Hjärtat är mjukare än vanligt och till sin konsistens utflytande. Den bakre vänsterkammarens väggtjocklek är cirka 1,7 cm och den högra kammarens väggtjocklek cirka 0,5 cm, men förruttnelsen försvårar bedömningen. Den vänstra kammarväggen är symmetrisk.

80. I aortas bröstdel och i de större avgångarna ses inga inlagringar och kärlen har normal vidd.

HEMLIG

RÄTTSMEDICINALVERKET

RAPPORT Dnr B24-0489
Ert nr 5000-K1099371-24

**Bukorganen**

81. Mellangärdet och bukhålan har normalt utseende. Bukhålan innehåller ingen ökad mängd vätska. Bukhinnan är glatt och glänsande.

82. I aortas bukdel och i de större avgångarna ses inga inlagringar och kärlen har normal vidd.

83. I den nedre hålvenen och portådern ses inga blodproppar.

84. Mjälten är normalstor med oskadad kapsel och normal färg. Snittytorna är ordinära.

85. Levern är normalstor med skarp främre kant. Levern är till sin färg blekröd. Levern är på ytan och på snittytorna slät. Vävnaden har normal teckning. Levern är till sin konsistens degig. Inga tumörmisstänkta förändringar konstateras. På kniven ses ingen fettbeläggning. Gallblåsan innehåller en liten skvätt gulbrun galla. I gallblåsan ses inga stenar och gallflödet är fritt. Gallblåsans vägg har normal tjocklek.

86. I magsäcken ses cirka 20 ml grötigt, grönbrunt innehåll. I slemhinnorna i magsäcken och tolvfingertarmen ses inga sår eller ärr.

87. Tarmarna och tarmkäxet har normalt utseende utan skador och sjukliga förändringar. Tarminnehållet är ordinärt. Blindtarmens maskformiga bihang återfinns och är oretat.

88. Bukspottkörteln är normalstor och har normal konsistens. Bukspottkörteln är till sin färg mörkt gul. Inga tumörmisstänkta förändringar konstateras.

89. Binjurarna är normalstora och är utan tumörmisstänkta förändringar. Barken har ordinär färg. Märgen är upplöst.

90. Njurarnas fettkapslar är små. Bindvävskapslarna avlägsnas lätt. Njurarna är normalstora med släta ytor. Njurarna är mjukare än vanligt. Njurpyramiderna är mörkröda och barken blekt gulröd. Njurpyramiderna uppvisar en skarp avgränsning mot barken som är normalhög. Njurbäckenen och de inledande delarna av urinledarna är normalvida med oretade slemhinnor och de innehåller inga njurstenar.

**Bäckenorganen**

91. I urinblåsan ses cirka 200 ml ljusgul urin. Slemhinnan är ordinärt ljus, men utslätad.

HEMLIG

RÄTTSMEDICINALVERKET

RAPPORT Dnr B24-0489
Ert nr 5000-K1099371-24

92. Prostatan är normalstor och har ordinära snittytor.

93. Ändtarmen har normal slemhinna och normalt innehåll.

**Skelettet**

94. Bröstkorgsskelettet, kotpelaren och bäckenet är oskadade.

**Underhudspreparation**

95. Vid underhudsdissektion konstateras att sårkanalen tillhörande såret i det vänstra skulderområdet (nr 5) har ett djup på cirka 3 cm. Sårkanalen stannar i muskelväven. Muskeln är antytt grönfärgad, men inga uppenbara blödningar konstateras i såret.

96. Runt såret i ländryggen (nr 6) ses en cirka 6 x 2 cm stor blödning. Såret har en sårkanal med ett djup på cirka 2 cm. Sårkanalen stannar i muskelväven. Sårkanalen förlöper precis på vänster sida om ryggradens taggutskott.

97. På höger överarm i anslutning till sår nr 9 ses en cirka 5 x 3 cm stor blödning. Såret stannar i muskeln.

98. På vänster underarm i samband med det tredelade såret ses en cirka 3 x 1 cm stor blödning. Såret når fram till en artär, men denna är oskadad.

99. Underhudsdissektion genomförs dessutom av benen. Här konstateras inga underhudsblödningar.

100. På buken ses i samband med de små huddefekterna (punkt 54 och 55) små blödningar i underhudsfettet.

**Skelettet**

101. Från kroppen kan förnimmas en doft av förruttnelse.

102. Inga förstorade lymfkörtlar konstateras under obduktionen.

## Längd och vikter

| | |
|---|---|
| Kroppslängd | 178 cm |
| Kroppsvikt | 71 kg |
| Hjärna | 1004 g |
| Hjärta | 274 g |
| Lunga V | 350 g |
| Lunga H | 370 g |

HEMLIG

RÄTTSMEDICINALVERKET

RAPPORT

Dnr B24-0489
Ert nr 5000-K1099371-24

| | |
|---|---|
| Lever | 730 g |
| Njurar | 222 g |
| Mjälte | 110 g |

## Fotografering

Fynden har fotodokumenterats av Monika Horvath.

I samband med fotograferingen markerades vissa områden innehållande flera skador med klisterlappar märkta med hörnformationer för att markera de område som fotografiet avser.

## Tillvaratagit biologiskt material

För rättskemisk analys har tillvaratagits blod från lunga, blod från mjälten, muskel, urin, hjärtblod, galla, magsäcksinnehåll. Proverna har skickats till Rättskemiska laboratorieenheten i Linköping.

För mikroskopisk undersökning har tillvaratagits vävnadsprover från njure, vävnad från hjärt- kärlsystemet, bukspottkörtel, lever, muskel i skulderregionen, lunga.

Identitetsmärkningen av proverna överensstämmer med märkningen av kroppen.

HEMLIG

RÄTTSMEDICINALVERKET

RAPPORT Dnr B24-0489
Ert nr 5000-K1099371-24

## Rättskemisk undersökning

| Substans | Resultat | Material |
|---|---|---|
| 1-butanol | Ej påvisat | Hjärtblod |
| 1-propanol | Påvisat | Hjärtblod |
| 2-propanol | Ej påvisat | Hjärtblod |
| Aceton | Ej påvisat | Hjärtblod |
| Etanol | 0,49 ‰ | Hjärtblod |
| Metanol | Ej påvisat | Hjärtblod |
| 1-butanol | Påvisat | Urin |
| 1-propanol | Påvisat | Urin |
| 2-propanol | Ej påvisat | Urin |
| Aceton | Ej påvisat | Urin |
| Etanol | 0,24 ‰ | Urin |
| Metanol | Ej påvisat | Urin |
| Etylsulfat | Ej påvisat | Hjärtblod |
| Läkemedel och droger | Ej påvisat | Hjärtblod |
| Barbiturater och salicylsyra | Ej påvisat | Hjärtblod |
| Nya psykoaktiva substanser (NPS) | Ej påvisat | Hjärtblod |
| Cannabis | Ej påvisat | Urin |
| Amfetaminer | Ej påvisat | Urin |
| Opiater | Ej påvisat | Urin |
| Bensodiazepiner | Ej påvisat | Urin |
| Kokainmetaboliter | Ej påvisat | Urin |
| MDMA-analoger | Ej påvisat | Urin |
| Buprenorfin | Ej påvisat | Urin |
| Norbuprenorfin | Ej påvisat | Urin |

Rättsmedicinska enheten i Uppsala
Box 1024, 751 40 UPPSALA
Telefon vx: 010-483 47 50 · Fax: 010-483 47 99
E-post: rmup@rmv.se · www.rmv.se

SWEDAC ACKREDITERING
Ackred. nr. 1378
Kontroll
ISO/IEC 17020 (A)

HEMLIG

RÄTTSMEDICINALVERKET

RAPPORT Dnr B24-0489
Ert nr 5000-K1099371-24

## Mikroskopisk undersökning

### Hjärtat

Från hjärtat har tagits fyra prover (glas 1 till 3 från vänster kammare och glas 4 från höger kammare). I proverna ses måttliga autolytiska förändringar. Hjärtmuskelfibrerna kan delvis identifieras, men är delvis sammansmälta till en grötig massa. Inga cellkärnor eller tvärstrimmighet återstår. I proverna ses troligen en ökad mängd strimformade bindvävsinlagringar, men förruttnelsen försvårar bedömningen. Inga infarkttecken eller inflammatoriska förändringar konstateras. I provet från höger kammare ses minimalt med infiltrativt fett.

### Lungorna

Från lungorna har tagits fyra prover (glas 6 till 9). I proverna ses måttliga autolytiska förändringar. Lungstrukturerna är till största delen sammansmälta, men en stor del av cellkärnorna återstår. Det ses även en viss bakterieväxt. Det ses också rikligt med små formalinfläckar. På grund av förruttnelsen kan alveolstorleken inte bedömas. Rester av bindvävsomvandlade alveolväggar tycks föreligga. Inga inflammatoriska förändringar konstateras. På grund av förruttnelsen kan ingen bedömning göras huruvida blodaspiration föreligger.

### Levern

Från levern har tagits ett prov (glas 5). I provet ses måttliga autolytiska förändringar. Levercellerna kan delvis identifieras men är delvis sammansmälta till en grötig massa. På portaområdena är mängden bindväv normal, men i levervävnaden tycks förekomma trådar av gles bindväv. Inga förfettningsförändringar konstateras, men förruttnelsen försvårar bedömningen.

### Njurarna

Från njurarna har tagits två prover (glas 10 och 11). I provet ses omfattande autolytiska förändringar. Cellstrukturerna är till stora delar sammansmälta. I övrigt har njurarna en normal struktur. Glomerulina är välbevarade och mängden interstitiell bindväv är normal. I något enstaka kärl kan ses lindrig arterioskleros. Inga uppenbara tecken på basal vakuolisering konstateras, men förruttnelsen försvårar bedömningen.

### Muskel

Från sårskadan i skulderområdet har tagits ett prov (glas 13). I provet ses tämligen välbevarad tvärstrimmig muskel. Tvärstrimmigheten kan till stora

HEMLIG



delar fortfarande identifieras. Inga blödningar eller inflammatoriska förändringar konstateras.

**Bukspottkörteln**

Från pankreas har tagits ett prov (glas 12). I provet ses omfattande autolytiska förändringar. Av cellerna återstår endast skuggor. I provet ses normal mängd bindväv och fett. Inga inflammatoriska förändringar konstateras.

HEMLIG

RÄTTSMEDICINALVERKET

RAPPORT Dnr B24-0489
Ert nr 5000-K1099371-24

Rättsmedicinsk obduktion utfördes 2024-09-10 efter beslut av Polisen region Mitt, LPO Uppsala/Knivsta.

### Bakgrundsinformation

Enligt uppgift från polisen inkom den 4/9 2024 till polisen ett larm om Oscar Ochaya var saknad av sin arbetsgivare. Han hade setts vid liv senast den 29/8 2024 på kvällen. Polisen gick in i hans lägenhet där han hittades avliden liggande på golvet. I bostaden sågs rikligt med blodbesudlingar.

Enligt journalhandlingar från Region Uppsala ska Ochaya i tonåren haft kontakt med Barn- och ungdomspsykiatrin (BUP) och år 2022 med vårdcentral på grund psykosociala besvär. Inga uppgifter om aktuellt hälsotillstånd eller aktuellt psykiskt mående framkommer.

Enligt muntlig uppgift från polis ska Ochaya en tid innan han anträffades död ha uttryckt rädsla för en person med känd psykisk ohälsa. I bostaden har inte hittats något verktyg med vilket de konstaterade skadorna kunnat tillfogas.

Med stöd av vad som har framkommit vid undersökningen av den döda kroppen efter **Ochaya, Oscar**, **19970518-6550**, samt av utredningsunderlaget avger jag följande

## Utlåtande

### Undersökningsfynd

På halsens/käkens högra sida ett sammanlagt 30-tal skarpkantade sår med gemensam sårhåla (24), i vilken det på den högersidiga halsartären konstaterades en skarpkantad, genomgående skada (68) och på sköldbroskets högra sida skarpkantade skador (68).

I skalpen (12-14, 18), i höger ytteröra (16), på halsen och i nacken (15, 17, 23), på ryggen (51, 52) och på de båda armarna och händerna (29, 31-33, 35, 37-47) skarpkantade sårskador utan skador på vitala organ (62, 63, 73, 95-98).

På halsens vänstra sida (27), på höger överarm (28), vänster arm (36), vänster handrygg (49), höger axel (50) och i ländryggen (53) skarpkantade hudrispor.

På nacken och på halsen (21, 22, 25, 26) skarpkantade huddefekter.

På buken minimala huddefekter med skarpkantat utseende och tillhörande små blödningar (54, 55, 100).

HEMLIG

RÄTTSMEDICINALVERKET

RAPPORT Dnr B24-0489
Ert nr 5000-K1099371-24

På höger underarm en hudrispa (30).

På vänster lillfinger en ospecifik, rödfärgad strimma (48).

Skador på klädesplagg med motsvarande utseende som hudskadorna (2).

På höger handrygg vårtliknande hudförändringar (sjukliga hudförändringar) (34).

På höger knä ärr (56).

Begynnande likomvandling (6, 7, 9, 10, 66, 67, 71, 72, 74, 75, 79, 89-91, 101, mikroskopisk undersökning, skiktröntgenundersökning).

**Rättskemisk undersökning**

Vid den rättskemiska analysen påvisades:
- Etanol (drickalkohol) i hjärtblod och i urin i låga koncentrationer,
- 1-propanol (förruttnelsealkohol) i hjärtblod och i urin och 1-butanol (förruttnelsealkohol) i urin.

Inget etylsulfat (ämnesomsättningsprodukt till etanol) påvisades i hjärtblod. Avsaknaden av etylsulfat och förekomsten av förruttnelsealkoholer tyder på att de påvisade halterna etanol i sin helhet uppstått efter döden.

Inga läkemedel, droger eller nya psykoaktiva substanser påvisades vid den rättskemiska undersökningen.

**Skadornas uppkomstsätt och uppkomsttid** [1]

*Skadornas uppkomstmekanism*

De skarpkantade sårskadorna och de skarpkantade hudrisporna har ett utseende som starkt talar för att de uppstått till följd av våld med vasst föremål, till exempel en kniv. De skarpkantade huddefekterna har ett utseende som talar för att de uppstått på samma sätt.

Hudrispan på höger underarm (30) har ett utseende som starkt talar för uppkomst till följd av antingen skarpt våld eller skrapande våld med föremål med markerad kant.

Den rödfärgade strimman på vänster lillfinger (48) kan utgöra en mycket ytlig, ospecifik hudskada eller blodbesudlad ojämnhet i huden.

HEMLIG



Sammantaget har således inte konstaterats några skador som skulle ha uppstått på annat sätt än genom skarpt våld. De skador som inte tillåter någon säker slutsats om uppkomstsätt är inte av betydelse för dödsfallet och även de är förenliga med uppkomst till följd av skarpt våld.

*Av vem skadorna tillfogats*

Vid en bedömning av huruvida en skada är tillfogad av personen själv eller av en annan person görs, utöver beaktandet av de bakgrundsuppgifter som framkommer i ärendet, en bedömning av skadornas utseende och läge. Till exempel beaktas huruvida skadorna är regelbundna, om de är belägna på lättillgängliga områden av kroppen och om ytliga, så kallade provsnitt föreligger (ytliga skador personen först tillfogar sig själv innan han lyckas tillfoga sig den djupare, dödliga skadan).

I det aktuella fallet uppvisade den avlidne en komplex skadebild med rikliga skador på alla delar av kroppen utom benen och fötterna. Baserat på allmän rättsmedicinsk erfarenhet är en så pass komplex skadebild ovanlig vid dödsfall som orsakats av personen själv. I det aktuella fallet förekom även skador på den avlidnes kläder med motsvarande utseende som skadorna på kroppen (se punkt 2). Det är mer vanligt att skador genom klädesplagg tillfogas av en annan person, medan en person som själv tillfogar sig skador oftast gör detta på blottad hud. Det förekom även skador på sådana delar av kroppen som är mycket svåra för personen själv att tillfoga skador på (ryggen och bakhuvudet).

En del av skadorna (skadorna på huvudet (2-14, 16, 18), på halsen och i nacken (22, 23, 26, 27), på höger arm och hand (28, 29, 31-33, 35), på vänster hand (40-47, 49), på höger axel (50) och på ryggen (51-53)) har ett oregelbundet utseende som starkt talar för att de tillfogats av en annan person. Skadorna på händerna har dessutom ett utseende som är förenligt med avvärjningsskador.

Skadan i form av ytliga hudrispor som sågs på vänster underarm (36) har ett utseende som starkt talar för uppkomst under kontrollerade former, vilket innebär att de antingen tillfogats av personen själv eller har tillfogats i en situation där personen till exempel på grund av medvetslöshet är oförmögen att göra motstånd.

Sårskadan på halsen (24) med den tillhörande skadan på den högra halsartären (68) innefattade sammanlagt ett stort antal hudgenomträngande sårskador (uppskattningsvis omkring 30 stycken) över en relativt liten hudyta. Åtminstone delvis har dessa sårskador ett utseende som tyder på uppkomst under kontrollerade former (se beskrivningen av en solfjädersliknande formation under punkt 24). Samtidigt innebär den solfjädersliknande

HEMLIG

RÄTTSMEDICINALVERKET

RAPPORT Dnr B24-0489
Ert nr 5000-K1099371-24

formationen att sårskadorna som den består av har olika riktning, vilket talar emot att dessa sårskador vore självtillfogade.

De små skadorna på buken (54, 55) har ett utseende och ett läge som ofta förekommer hos personer som försöker begå självmord genom att tillfoga sig själv skador med kniv. Skadornas utseende och läge är samtidigt också förenliga med att de kan ha tillfogats av annan person, även om Ochaya vid tillfället var förmögen att göra motstånd, det vill säga de har inte entydigt det utseende som avses med uppkomst under kontrollerade former.

*Skadornas uppkomsttid*

Sårskadan i det vänstra skulderområdet (50) har ett utseende som talar för att den tillfogats efter döden. Även en del av sårskadorna i skalpen och nacken kan ha tillfogats efter döden. Övriga skador har ett utseende som starkt talar för uppkomst före döden.

**Dödstidpunkt** [1]

Obduktionsfynden talar för att Ochaya, Oscar avled någon till några dagar före anträffandet.

**Dödsorsak** [1]

Obduktionsfynden talar starkt för att dödsorsaken varit skadan på den högersidiga halsartären.

**Dödssätt** [1]

Sammantaget talar bakgrundsuppgifterna och obduktionsfynden för att döden orsakats av en annan person.

Uppsala 2024-11-28

Stina Ahlström
Överläkare

Vidimeras:

Monika Horvath
Rättsläkare

Rättsmedicinska enheten i Uppsala
Box 1024, 751 40 UPPSALA
Telefon vx: 010-483 47 50 · Fax: 010-483 47 99
E-post: rmup@rmv.se · www.rmv.se

SWEDAC ACKREDITERING
Ackred. nr. 1378
Kontroll
ISO/IEC 17020 (A)

HEMLIG

RÄTTSMEDICINALVERKET

RAPPORT Dnr B24-0489
Ert nr 5000-K1099371-24

[1] **Skalsteg**

– visar: Fynden/resultaten är typiska och alternativ är uteslutna.
– talar starkt för: Fynden/resultaten har karakteristika som är typiska. Sannolikheten för alternativ är mycket liten.
– talar för: Fynden/resultaten har karakteristika som är vanliga. Alternativ är möjliga men mindre troliga.
– kan tala för/talar möjligen för: Fynden/resultaten har karakteristika som kan förekomma. Alternativ är näst intill lika troliga.

– talar varken för eller emot/ tillåter ingen slutsats om: Fynden/resultaten har inga eller ospecifika karakteristika.

– kan tala emot/talar möjligen emot: Fynden/resultaten har karakteristika som kan förekomma. Alternativ är dock något mer troliga.
– talar emot: Fynden/resultaten har karakteristika som är ovanliga. Alternativ är mer troliga.
– talar starkt emot: Fynden/resultaten har karakteristika som är atypiska. Sannolikheten för alternativ är mycket stor.
– utesluter: Fynden/resultaten är atypiska och utesluter detta alternativ.

– förenligt med:
Angående uppkomstsätt: Skadan kan ha uppkommit på det angivna sättet, men kan även ha uppkommit på andra sätt.

Rättsmedicinska enheten i Uppsala
Box 1024, 751 40 UPPSALA
Telefon vx: 010-483 47 50 · Fax: 010-483 47 99
E-post: rmup@rmv.se · www.rmv.se

SWEDAC ACKREDITERING
Ackred. nr. 1378
Kontroll
ISO/IEC 17020 (A)

Rättsmedicinalverket
Rättsmedicinska enheten
Uppsala

Fnr: B24-0489

HEMLIG



Rättsmedicinalverket
Rättsmedicinska enheten
Uppsala

Fnr: B24-0489

HEMLIG

[redacted]

Rättsmedicinalverket
Rättsmedicinska enheten

Fnr: B24-0489

HEMLIG



Rättsmedicinalverket
Rättsmedicinska enheten
Uppsala

Fnr: B24-0489

HEMLIG



Rättsmedicinalverket
Rättsmedicinska enheten
Uppsala

Fnr: B24-0489

HEMLIG

[redacted]

Rättsmedicinalverket
Rättsmedicinska enheten
Uppsala

Fnr: B24-0489

HEMLIG

[redacted]

Rättsmedicinalverket
Rättsmedicinska enheten
Uppsala

Fnr: B24-0489

HEMLIG



Rättsmedicinalverket
Rättsmedicinska enheten
Uppsala

Fnr: B24-0489

HEMLIG

[redacted]

Rättsmedicinalverket
Rättsmedicinska enheten
Uppsala

Fnr: B24-0489

HEMLIG



Rättsmedicinalverket
Rättsmedicinska enheten
Uppsala

Fnr: B24-0489

HEMLIG



Rättsmedicinalverket
Rättsmedicinska enheten

Fnr: B24-0489

HEMLIG



Rättsmedicinalverket
Rättsmedicinska enheten

Fnr: B24-0489

HEMLIG



Rättsmedicinalverket
Rättsmedicinska enheten

Fnr: B24-0489

HEMLIG



Rättsmedicinalverket
Rättsmedicinska enheten
Uppsala

Fnr: B24-0489

HEMLIG

[redacted]

Rättsmedicinalverket
Rättsmedicinska enheten

Fnr: B24-0489

HEMLIG

Rättsmedicinalverket
Rättsmedicinska enheten
Uppsala

Fnr: B24-0489

HEMLIG

[redacted]

Rättsmedicinalverket
Rättsmedicinska enheten
Uppsala

Fnr: B24-0489

HEMLIG



Rättsmedicinalverket
Rättsmedicinska enheten
Uppsala

Fnr: B24-0489

HEMLIG



Rättsmedicinalverket
Rättsmedicinska enheten
Uppsala

Fnr: B24-0489

HEMLIG

[redacted]

Rättsmedicinalverket
Rättsmedicinska enheten
Uppsala

Fnr: B24-0489

HEMLIG

[redacted]

HEMLIG

Polisen

# BEGÄRAN
om rättsintyg till Rättsmedicinalverket/FD-läkare

Datum
2025-01-13

Diarienummer
K1099371-24

Regionkod
5200

Polismyndigheten
Grova brott 1 PO Uppsala
Anna Hågedal
Utredare Grova Brott

## Rättsintyget avser

| Personnummer | Efternamn | Samtliga förnamn | Tilltalsnamn |
|---|---|---|---|
| 19940130-1552 | Khan | Hasham Saadi Aziz | Hasham |

Kön
☐ **Kvinna** ☒ **Man**

Status
☐ **Målsägande** ☒ **Misstänkt**

## Brottskod och brottsrubricering

| | |
|---|---|
| 0311 | Mord |

## Begäran om undersökning och/eller utfärdande av rättsintyg

**Kroppsundersökning av**
☐ **Rättsläkare** ☐ **FD-läkare**

(Vid begäran om kroppsundersökning skall rättsmedicinsk enhet alt. FD-läkare kontaktas för tidsbokning. För kontaktuppgifter, se Intrapolis)

**Kroppsbesiktning (misstänkt) av**
☒ **Rättsläkare** ☐ **FD-läkare**

(Beslut enligt 28 kap. 12 § rättegångsbalken har fattats. Vid begäran om kroppsbesiktning skall rättsmedicinsk enhet alt. FD-läkare kontaktas för tidsbokning. För kontaktuppgifter, se Intrapolis)
**(Alternativet är endast tillämpligt för misstänkt.)**

☐ **Yttrande, rättsintyg baserat på handlingar**
(Genom denna begäran intygas att beslutande myndighet har hämtat in personens samtycke till utfärdande av rättsintyget, eller säkerställt att ett sådant inte behövs[1], samt att information om PU-hantering hos RMV och information enligt 6 § lagen (2005:225) om rättsintyg i anledning av brott har lämnats)

## Behöver provtagning och/eller spårsäkring göras i samband med undersökningen?

☐ **Ja** (Precisera typ av provtagning/spårsäkring nedan)

2025-01-13 12:21:26

## Bifogade handlingar

☒ **Polisutredning** Polisanmälan **bifogas**. Kort beskrivning av händelseförloppet, beskrivning av relevanta förhör, datum för händelsen som rättsintyget avser samt särskilda frågeställningar **fylls i nedan**

☐ **Patientjournal** läkaranteckningar samt eventuell operationsberättelse och/eller röntgensvar

☐ **Fotografier** enbart på den person begäran avser och det ska framgå vem som är avbildad och vilken kroppsdel, vem som tagit bilderna samt var och när de är tagna

☐ **Övrigt**

## Beslutsfattare

| Datum | Ort |
|---|---|
| 2025-01-13 | Uppsala |

Begäran beslutad av
Kammaråklagare Hedda Wittbom Skog

| Telefonnummer direkt | E-postadress (personlig) |
|---|---|
| 010-562 67 89 | hedda.wittbomskog@aklagare.se |

## Handläggare

Namn
Eva-Maria Sjömark

| Telefonnummer direkt | E-postadress (personlig) |
|---|---|
| 010-5677186 | eva-maria.sjomark@polisen.se |

Adress (om skyddad mail saknas)

PM 979.2 Ver. 2023-08-17/4

* För information om när samtycke inte behövs, se 5 § lagen (2005:225) om rättsintyg i anledning av brott

HEMLIG

Polisen

**BEGÄRAN**
om rättsintyg till Rättsmedicinalverket/FD-läkare

Diarienummer
K1099371-24

**Kort beskrivning av händelseförloppet.**

Om det förekommer olika versioner av hur skadorna uppkom och/eller om händelseförloppet i stort ska de beskrivas samt datum för händelsen som rättsintyget avser. Relevanta förhör gällande skadorna ska också beskrivas.

Förundersökningen i sin helhet ska **inte** bifogas.

Vidare information angående rättsintyg, se www.rmv.se eller Intrapolis.

Någon gång mellan 2024-08-30 och 2024-09-04 mördas målsägande Oscar i sitt hem, troligtvis mellan 00:00 och 06:00 den 30:e. Han dör till följd av ett flertal hugg med vasst föremål mot halsen och flera andra delar av kroppen. Misstänkt Hasham Khan har inte lämnat någon historia om händelseförloppet, eller i övrigt uttalat sig överhuvudtaget. Denna rättsläkarundersökning syftar till att dokumentera de eventuella skador och/eller ärr som Hasham Khan har, i det fall han i ett senare skede skulle framföra att han utsatts för våld av Oscar.

Särskilda frågeställningar: Har Khan ärr eller skador som kan ha uppkommit till följd av våld som skett under ovan nämnda tidsperiod?

HEMLIG

Polisen

# BEGÄRAN
om rättsintyg till Rättsmedicinalverket/FD-läkare

Datum
2025-02-19

Diarienummer
K1099371-24

Regionkod
5200

Polismyndigheten
Grova brott 1 PO Uppsala
Anna Hågedal
Utredare Grova Brott

## Rättsintyget avser

| Personnummer | Efternamn | Samtliga förnamn | Tilltalsnamn |
|---|---|---|---|
| 19940130-1552 | Khan | Hasham Saadi Aziz | Hasham |

Kön
☐ **Kvinna** ☒ **Man**

Status
☐ **Målsägande** ☒ **Misstänkt**

## Brottskod och brottsrubricering

| | |
|---|---|
| 0311 | Mord |

## Begäran om undersökning och/eller utfärdande av rättsintyg

**Kroppsundersökning av**
☐ **Rättsläkare** ☐ **FD-läkare**

(Vid begäran om kroppsundersökning skall rättsmedicinsk enhet alt. FD-läkare kontaktas för tidsbokning. För kontaktuppgifter, se Intrapolis)

**Kroppsbesiktning (misstänkt) av**
☐ **Rättsläkare** ☐ **FD-läkare**

(Beslut enligt 28 kap. 12 § rättegångsbalken har fattats. Vid begäran om kroppsbesiktning skall rättsmedicinsk enhet alt. FD-läkare kontaktas för tidsbokning. För kontaktuppgifter, se Intrapolis)
**(Alternativet är endast tillämpligt för misstänkt.)**

☒ **Yttrande, rättsintyg baserat på handlingar**
(Genom denna begäran intygas att beslutande myndighet har hämtat in personens samtycke till utfärdande av rättsintyget, eller säkerställt att ett sådant inte behövs[1], samt att information om PU-hantering hos RMV och information enligt 6 § lagen (2005:225) om rättsintyg i anledning av brott har lämnats)

## Behöver provtagning och/eller spårsäkring göras i samband med undersökningen?

☐ **Ja** (Precisera typ av provtagning/spårsäkring nedan)

2025-02-19 13:08:50

## Bifogade handlingar

☐ **Polisutredning** Polisanmälan **bifogas**. Kort beskrivning av händelseförloppet, beskrivning av relevanta förhör, datum för händelsen som rättsintyget avser samt särskilda frågeställningar **fylls i nedan**

☒ **Patientjournal** läkaranteckningar samt eventuell operationsberättelse och/eller röntgensvar

☐ **Fotografier** enbart på den person begäran avser och det ska framgå vem som är avbildad och vilken kroppsdel, vem som tagit bilderna samt var och när de är tagna

☒ **Övrigt** Tidigare utfärdat rättsintyg

## Beslutsfattare

| Datum | Ort |
|---|---|
| 2025-02-19 | Uppsala |

Begäran beslutad av
Kammaråklagare Hedda Wittbom Skog

| Telefonnummer direkt | E-postadress (personlig) |
|---|---|
| 0105626789 | hedda.wittbomskog@åklagare.se |

## Handläggare

Namn
Eva-Maria Sjömark

| Telefonnummer direkt | E-postadress (personlig) |
|---|---|
| 010-5677186 | eva-maria.sjomark@polisen.se |

Adress (om skyddad mail saknas)

PM 979.2 Ver. 2023-08-17/4

* För information om när samtycke inte behövs, se 5 § lagen (2005:225) om rättsintyg i anledning av brott

HEMLIG

Polisen

**BEGÄRAN**
om rättsintyg till Rättsmedicinalverket/FD-läkare

Diarienummer
K1099371-24

**Kort beskrivning av händelseförloppet.**

Om det förekommer olika versioner av hur skadorna uppkom och/eller om händelseförloppet i stort ska de beskrivas samt datum för händelsen som rättsintyget avser. Relevanta förhör gällande skadorna ska också beskrivas.

Förundersökningen i sin helhet ska **inte** bifogas.

Vidare information angående rättsintyg, se www.rmv.se eller Intrapolis.

Tidigare rättsläkarundersökning visar ett antal ärr på Hasham Khans armar mm. Inhämtade journaler från Södersjukhuset från 2021 visar att Hasham Khan vid ett tillfälle åtdrog sig större skärskador på armarna.

Särskilda frågeställningar:

Kan de ärr och skador som syns på Hasham Khans kropp ha uppkommit i samband med händelsen 2021-02-13?

HEMLIG

RÄTTSMEDICINALVERKET

RÄTTSINTYG Dnr B25-R0022
2025-01-23 Ert nr 5000-K1099371-24

Polisen region Mitt
Grova Brott PO Uppsala
751 81 UPPSALA

# Rättsmedicinsk kroppsundersökning

## Formalia

2025-01-17 kl 13:00 utfördes rättsmedicinsk kroppsbesiktning efter beslut av Polisen region Mitt, Grova Brott PO Uppsala, avseende misstänkt gärningsman

Khan, *Hasham* Saadi Aziz

19940130-1552

Identiteten har styrkts genom närvarande personal från Kriminalvården.

Information enligt 6 § lagen (2005:225) om rättsintyg i anledning av brott har lämnats av polis (enligt uppgift från polis).

Samtycke till kroppsundersökning krävs ej, kroppsbesiktning av misstänkt gärningsman.
Samtycke till utfärdande av rättsintyg krävs ej i samband med kroppsbesiktning enligt 28 kap rättegångsbalken (3a).

Undersökningen utfördes vid Rättsmedicinska enheten i Uppsala av rättsläkare Monika Horvath.

## Utredningsunderlag

| Datum | Beskrivning |
|---|---|
| 2025-01-14 | Begäran om rättsintyg med utredningsuppgifter/redovisningshandlingar |

## Innehållsförteckning

Bakgrundsinformation
Undersökningsprotokoll
Utlåtande

Fotodokumentation Bilaga 1

Rättsmedicinska enheten i Uppsala
Box 1024, 751 40 UPPSALA
Telefon vx: 010-483 47 50 · Fax: 010-483 47 99
E-post: rmup@rmv.se · www.rmv.se

HEMLIG

RÄTTSMEDICINALVERKET

RÄTTSINTYG Dnr B25-R0022
Ert nr 5000-K1099371-24

# Bakgrundsinformation

## Sammanfattning av polisens handlingar

Någon gång mellan 2024-08-30 och 2024-09-04 dör en manlig person i sitt hem, troligtvis mellan kl. 00:00 och 06:00 den 30:e. Han dör till följd av ett flertal hugg med vasst föremål mot halsen och flera andra delar av kroppen. Misstänkt Hasham Khan har inte lämnat någon historia om händelseförloppet eller i övrigt uttalat sig överhuvudtaget. Rättsläkarundersökningen syftar till att dokumentera de eventuella skador och/eller ärr som Hasham Khan har, i det fall han i ett senare skede skulle framföra att han utsatts för våld av den avlidne personen.

## Sammanfattning av patientjournaler

Inga patientjournaler har inkommit.

## Sammanfattning av inkommet bildmaterial

Inget bildmaterial har inkommit.

## Sammanfattning av muntlig information som framkommit vid undersökningen

Den misstänkte kan inte prata varför ingen information har framkommit från den undersökte.

## Särskilda frågeställningar

Har Khan ärr eller skador som kan ha uppkommit till följd av våld som skett under ovan nämnda tidsperiod (någon gång 2024-08-30 och 2024-09-04)?

# Undersökningsprotokoll

## Kroppsbyggnad

1. Hasham Khan är normalbyggd. För säkerhetsskäl har den undersökte på sig säkerhetsbälten och/eller fotbojan, varför någon mätning eller vägning kan inte genomföras. Den undersökte pratar inte, så det är inte möjligt att tillfråga om längd eller vikt.

HEMLIG

RÄTTSMEDICINALVERKET

RÄTTSINTYG Dnr B25-R0022
Ert nr 5000-K1099371-24

**Huvudet**

2. På huvudet ses upp till cirka 15 cm långt brunt hår. I hårbotten ses inga färska skador, det ses något torr hud. Ingen uppenbar ärrbildning ses.

3. Ytteröronen och yttre hörselgångarna är oskadade. Det ses inga ärrbildningar på öronen.

4. Pannan är oskadad. Näsan är oskadad.

5. På näsryggen och näsans högra sida ses en cirka 4 cm lång linjär, något böjd ärrbildning som förlöper snett nedåt och till höger och som är beläget med sitt centrum ungefär 1,5 cm till höger om ansiktets mittlinje och cirka 2,5 cm nedanför ögonhålans övre kant. Ärret har en ljusrosa-vit färg som är svårt att urskiljas från omgivande hud (Bild 1, 2,3,4).

6. Från näsans ungefär mitt på näsryggen sträcker sig nedåt till högra näsborren en cirka 3,5 cm lång ärrbildning som är närmast linjär. Den är belägen med sitt centrum cirka 0,5 cm till höger om ansiktets mittlinje och ungefär 4,5 cm nedanför ögonhålans övre kant. Ärrets övre del (ca 0,3 cm) är ljusbrunt färgat, resterande delen av ärret är ljusrosa-vit i färgen (Bild 4, 5, 6)

7. På högra kinden ses en cirka 1,3 x 0,1 stor ärrbildning som är linjär, förlöper närmast i pilplanet som är belägen med sitt centrum cirka 5,5 cm till höger om ansiktets mittlinje och ungefär 6 cm nedanför ögonhålans övre kant. Ärret har samma färg som omgivande hud (Bild 7, 8).

8. Ovanför överläppen ses en mörkbrun mustasch. På nedre delen av ansiktet ses mörkbrunt skäggväxt vilket betydligt försvårar bedömningen av underliggande hudområden vad gäller närvaro av eventuella ärr.

9. I högra tinningregionen ses en cirka 0,8 x 0,1 cm stor i pilplanet förlöpande, linjär ärrbildning. Området är beläget med sitt centrum ungefär 8 cm till höger om ansiktets mittlinje och ungefär strax nedanför nivån av högra yttre ögonvrån. Ärrets färg är detsamma som omgivande hudområdet (Bild 9, 10).

10. På vänstra kinden ses vid okbensområdet en cirka 1,4 cm lång linjär ärrbildning som förlöper i horisontalplanet och som är belägen med sitt centrum cirka 8 cm till vänster om ansiktets mittlinje och cirka 1 cm nedanför yttre ögonvrån. Strax till vänster om detta ses en närmast i pilplanet förlöpande cirka 1 x 0,1 cm stor ärrbildning. Ärren har ungefär samma färg som kringliggande hud (Bild 11, 12).

Rättsmedicinska enheten i Uppsala
Box 1024, 751 40 UPPSALA
Telefon vx: 010-483 47 50 · Fax: 010-483 47 99
E-post: rmup@rmv.se · www.rmv.se

HEMLIG

RÄTTSMEDICINALVERKET

RÄTTSINTYG Dnr B25-R0022
Ert nr 5000-K1099371-24

11. Ögonen och ögonlocken är oskadade. I ögonens bindehinnor ses inga blödningar.

**Halsen**

12. På halsens framsida, sidor och i nacken ses inga färska skador.

**Den högra armen och handen**

13. På högra överarmen ses inga färska skador eller större ärrbildningar.

14. På högra underarmens böjsida ses en oregelbunden ärrbildning med form som påminner om bokstav ”Y” med en närmast ”C”-formad del, där öppningen är riktad uppåt, mot överarmen, och vid dess nedre del (mot handleden liggande del) ses en grövre, cirka 3 x 0,7 cm stor, närmast i pilplanet förlöpande ärrbildning och strax till vänster om detta, närmast parallellt, ses ett 2 x 0,3 cm stort ärr, som också utgår från det ”C”-formade ärret. ”C”-formade delen omfattar ett cirka 4,5 x 2 cm stort område. Hela områdets centrum är beläget cirka 1 cm till vänster om underarmens främre mittlinje och cirka 4,5 cm ovanför handledens nivå. Det ”C”-formade ärret är vitaktigt i färgen med en ljusbrun, ställvis förekommande missfärgning runtomkring denna. Nedre delen av ärret är vitaktigt med grov struktur (Bild 13, 14).

15. På högra underarmens sträcksida ses en närmast ”C”-formad ärrbildning där öppningen är riktad uppåt, mot överarmen. Området vilket omfattar ärr mäter cirka 8 x 4 cm. Ärrets bred är smalare vid dess övre del (cirka 0,1-0,2 cm) och bredare vid basen (cirka 1 cm). Hela områdets centrum är beläget cirka 2 cm till höger om armens bakre mittlinje och cirka 15 cm nedanför armbågsutskottet. Ärrets övre delar är närmast av samma färg som omgivande hudområde med ställvis förekommande, vitaktiga, tunna, fjällande sårskorpor. I ärrets nedre del ses en ljusrosa färg med ställvis förekommande vita, tunna sårskorpor samt på ett ställe en cirka millimeterstor rödbrun sårskorpa (Bild 15, 16, 17).

16. Vid högra handleden ses närmast i horisontalplanet förlöpande, runtomkring förekommande linjära intryckningar och rodnader, vilka kan härröra från handfängslet som undersökte hade kring handlederna (Bild 18, 19, 20, 21).

17. På högra handflatan ses inga färska skador (Bild 22).

18. På högra handryggen ses en generell ljusgul-grön missfärgning (Bild 23).

19. Vid lillfingrets knoge ses på högra handryggen en cirka 0,5 x 1 cm stor mörkrosa missfärgning (Bild 23).

Rättsmedicinska enheten i Uppsala
Box 1024, 751 40 UPPSALA
Telefon vx: 010-483 47 50 · Fax: 010-483 47 99
E-post: rmup@rmv.se · www.rmv.se

HEMLIG

RÄTTSMEDICINALVERKET

RÄTTSINTYG Dnr B25-R0022
Ert nr 5000-K1099371-24

**Den vänstra armen och handen**

20. På vänstra överarmen ses på ett sedvanligt ställe ett cirka 1 x 1 cm stort tecken efter någon form av vaccination (Bild 24).

21. Nedanför ovannämnda området (punkt 20) ses på vänstra överarmens baksida en cirka 2,5 x 0,3 cm stor ljusbrun linjär missfärgning som förlöper snett nedåt och till vänster. Den är belägen med sitt centrum cirka 4,5 cm till vänster om armens bakre mittlinje och cirka 18 cm ovanför armbågsutskottet (Bild 24, 25).

22. På vänstra underarmen ses en ”C”-formad ärrbildning med öppningen uppåt, mot överarmen som omfattar ett område om cirka 9 x 5 cm. Ärrets bredd är cirka 0,2 cm i dess övre delar och cirka 0,6 cm i dess nedre del. Ärret är beläget på underarmens lillfingersida, på övergången mellan sträck- och böjsidan. Hela områdets centrum är beläget ungefär 4 cm till höger om armens bakre mittlinje och cirka 10 cm ovanför handledsnivå. Ärrets färg i mitten är ljusrosa - vitfärgad med ljusbrunaktiga gränsområden mot oskadad hud (Bild 26, 27, 28, 29).

23. På vänstra handflatan ses inga färska skador (Bild 30).

24. Runtomkring vänstra handleden ses ljusröda missfärgningar och linjära intryckningar som förlöper i horisontalplanet (Bild 30, 32).

25. På vänstra handryggen ses en generell ljus gulaktig missfärgning som mäter cirka 10 x 9 cm och täcker hela handryggen (Bild 31).

26. Inom ovan nämnda missfärgningen (punkt 25) ses en mörkrosa-blåfärgad ärrbildning som mäter cirka 1,4 x 0,2 cm och som sträcker sig snett nedåt och till vänster. Den är belägen med sitt centrum cirka 1 cm till vänster om handens bakre mittlinje och cirka 6 cm nedanför handledsnivå (Bild 32, 33).

27. Strax i närheten av ovan nämnda ärrbildning (punkt 26) ses en ”Y”-formad vitaktig ärrbildning som mäter cirka 1 x 0,4 cm som är belägen med sitt centrum cirka 0,5 cm till vänster om handens bakre mittlinje och cirka 6 cm nedanför handledsnivå. Även en till ärrbildning strax ovanför knogen för långfingret (Bild 32, 33).

28. Vid lillfingrets sträcksida ses mellan grundleden och andra leden en brunaktig missfärgning som mäter cirka 1 x 0,7 cm (Bild 34, 35).

Rättsmedicinska enheten i Uppsala
Box 1024, 751 40 UPPSALA
Telefon vx: 010-483 47 50 · Fax: 010-483 47 99
E-post: rmup@rmv.se · www.rmv.se

HEMLIG

RÄTTSMEDICINALVERKET

RÄTTSINTYG Dnr B25-R0022
Ert nr 5000-K1099371-24

**Bålen**

29. På vänstra övre delen av ryggen ses en närmast lätt ”S”-formad cirka 10 x 1 cm stor ärrbildning. Ärret har en delvis ljusbrun missfärgning och delvis ljusrosa, den förlöper snett nedåt och till vänster. Den är belägen med sitt centrum cirka 18 cm till vänster om kroppens bakre mittlinje och cirka 15 cm ovanför skulderbladets nedre kant. Ärrets bredd i dess mellersta del är på cirka 1,1 cm, i ärrets ändar är ärrets bredd på cirka 0,4 cm (Bild 36, 37, 38).

30. På ryggens ovandel framförallt i mittlinjen ses inom ett område som mäter cirka 15 x 15 cm ljusbruna ospecifika missfärgningar varav en del har oregelbundna former men en del verkar vara linjära (Bild 39, 40).

31. Inom det första området ses tre stycken parallella till varandra, linjära ljusbruna missfärgningarna med en längd om cirka 1,5- 2 cm vilka är belägna ungefär i nivå med skulderbladets övre kant strax till höger om medellinjen (Bild 39, 41).

32. Det finns längre ned och till vänster en linjär ljusbrun missfärgning som mäter cirka 1,4 x 0,1 cm som förlöper snett nedåt och till höger. Den är belägen med sitt centrum cirka 4,5 cm till vänster om bålens bakre mittlinje och cirka 7 cm nedanför skulderbladets övre kant (Bild 42).

33. Det ses ett cirka 3,4 cm långt och cirka 0,1 cm brett ljusbrun missfärgning som förlöper ungefär i bålens bakre mittlinje och cirka 6 cm nedanför skulderbladets övre kant (Bild 42, 43).

34. På bålens sidor en del små röda punktformade missfärgningar som är vanliga hudförändringar.

35. På bröstkorgens högra sida ses en närmast ovalt formad cirka 2,7 x 0,5 cm stor närmast i horisontalplanet förlöpande ärrbildning med något ljusbrun missfärgning. Den är belägen med sitt centrum ungefär 16 cm till höger om bröstkorgens främre mittlinje och ungefär 1,5 cm nedanför bröstvårtans nivå (Bild 44, 45).

36. Nedanför ovan nämnda ärrbildning ses en cirka 2,5 cm lång och cirka 0,3 cm bred ärrbildning som förlöper snett nedåt och till höger och som visar en möjlig utlöpare uppåt på cirka 3 cm i längd som är cirka 0,1 cm bred. Hela områdets centrum är beläget cirka 14 cm till höger om bålens främre mittlinje och cirka 7,5 cm nedanför bröstvårtans nivå (Bild 44, 46).

Rättsmedicinska enheten i Uppsala
Box 1024, 751 40 UPPSALA
Telefon vx: 010-483 47 50 · Fax: 010-483 47 99
E-post: rmup@rmv.se · www.rmv.se

HEMLIG

RÄTTSMEDICINALVERKET

RÄTTSINTYG Dnr B25-R0022
Ert nr 5000-K1099371-24

### Det högra benet och foten

37. På högra underbenet från knät och nedåt, på foten, fotsulan samt på högra underbenets baksida ses inga uppenbara färska skador. Runtomkring knät viss brunaktig missfärgning som kan vara pigmentförändring, i övrigt torr hud.

38. På lårets framsida och baksida ses inga färska skador eller ärrbildningar.

### Det vänstra benet och foten

39. På vänstra underbenet, foten och fotsulan ses inga färska skador. Inga uppenbara ärrbildningar. Även här vid knät en viss brunaktig missfärgning som dock är lite mer centrerad på ett ställe, med en cirka 3 x 3 cm stor ljusbrun missfärgning i benets främre mittlinje cirka 2 cm nedanför knäskålens nedre kant (Bild 48, 49).

40. På vänstra knäskålen ses en cirka 2,5 x 1 cm stor ljusröd missfärgning i huden som är belägen med sitt centrum cirka 1 cm till höger om benets främre mittlinje och i nivå med knäskålens centrum (Bild 48, 49).

41. På vänstra underbenets baksida ses inga färska skador eller tydliga ärrbildningar.

42. På lårets framsida och baksida ses inga färska skador eller ärrbildningar.

### Det yttre könsorganet och sätesregionen

43. Ingen undersökning genomförs.

### Övrigt

44. Den undersökte är blyg och vill inte ta av sig byxorna. Det tar en längre tid att övertala honom för att få titta på benen åtminstone delvis. Därefter avstår vi från vidare undersökning av könsområdet, skinkorna samt ljumskarna.

## Fotografering

Fynden har fotodokumenterats digitalt av undertecknad.

HEMLIG

RÄTTSMEDICINALVERKET

RÄTTSINTYG Dnr B25-R0022
Ert nr 5000-K1099371-24

## Utlåtande

Med stöd av vad som framkommit av utredningsunderlaget och vid den genomförda kroppsbesiktningen av **Khan, *Hasham* Saadi Aziz**, avger jag följande utlåtande angående:

### Undersökningsfynd

Ärrbildningar i ansiktet (5, 6, 7, 9), på högra armen (14, 15), högra handen (19) vänstra armen (20, 22), vänstra handen (26, 27), ryggen (29) och bröstkorgen (35, 36).

Blåmärken på båda handryggarna (18, 25).

Ljusbrun linjär missfärgning på vänstra överarmen (21).

Brunaktig missfärgning på vänstra lillfingret (28).

Ljusbruna missfärgningar på ryggen (30, 31, 32, 33).

Ospecifik brunaktig missfärgning vid vänstra knäet (39).

Ospecifik rodnad på vänstra knäet (40).

Linjära intryckningar och rodnader på bägge handleder (16, 24) som har uppkommit i samband med användning av handbojor och som diskuteras inte vidare.

### Skadornas uppkomstsätt [1]

Blåmärkena på handryggarna (18, 25) har haft utseende som talar starkt för uppkomst genom trubbigt våld, till exempel slag eller islag.

Brunaktiga missfärgningen på vänstra lillfingret (28) har haft utseende som kan tala för uppkomst genom trubbigt våld, till exempel slag eller islag.

Ärren representerar tillstånd efter djupare hudskador eller sår. Det är oftast svårt att bedöma ärrens uppkomstsätt, men några av såren (5, 6, övre del av 14, 15, 22, 29, 35, 36) har haft utseende som kan tala för uppkomst genom läkning av skador orsakade av ett skarpkantat föremål. Ärren på underarmarna (övre del av 14, 15, 22) har haft utseende som är förenligt med tidigare underminerade skärskador. Ärren i ansiktet (5, 6) samt på ryggen (29) har haft utseende som är förenligt med tidigare skärskador. Ärren på bröstkorgen (35,

Rättsmedicinska enheten i Uppsala
Box 1024, 751 40 UPPSALA
Telefon vx: 010-483 47 50 · Fax: 010-483 47 99
E-post: rmup@rmv.se · www.rmv.se

HEMLIG



36) har haft utseende som är förenligt med tidigare stickskador. Dessa ärr visar inga tecken på en eventuell kirurgisk behandling (ihopsyning).

Ärr på vänstra överarmen (20) är förenligt med ärr uppkomna efter vaccination.

Övriga ärr har haft ospecifika utseenden och kan ha uppkommit på flera olika sätt.

Ljusbruna missfärgningarna (21, 30, 31, 32, 33) hos personer med pigmenterat hud kan uppkomma som ett resttillstånd i samband med läkningen av hud- och sårskador.

Ospecifik ljusbrun missfärgning på vänstra knäet (39) kan vara tecken efter tidigare skador eller en pigmentförändring.

Ospecifik rodnad på vänstra knäet (40) kan vara tecken efter tryck, friktion, lindrig trubbigt våld eller någon form av sjuklig hudförändring.

**Skadornas ålder [1]**

Blåmärkena på handryggarna och sannolika blåmärket på vänstra lillfingret har haft utseende som talar för uppkomst några/flera dagar innan undersökningstillfället.

Åldersbedömning av ärr och ljusbruna missfärgningar är svårt då ärren inte förändrar utseende efter en viss tid och kan se oförändrade ut i flera år. Ärret på vänstra handryggen (26) bedöms ha uppkommit 2-4 månader före undersökningstillfället. Angående övriga ärrbildningar och ljusbruna missfärgningar kan det inte avgöras med säkerhet om dessa har uppkommit vid den angivna tidsperioden (någon gång 2024-08-30 och 2024-09-04) eller tidigare.

**Skadornas svårighetsgrad [2]**

Skadorna har inte varit livshotande och kommer inte att ge upphov till bestående kroppsliga men förutom ärr i huden.

**Kommentar**

Särskilda frågeställningen har besvarats i möjligaste mån ovan. För att kunna göra en bättre bedömning av ärrens ålder skulle man eventuellt kunna använda sig av bilder med kända fotograferingsdatum som har tagits av den undersökte, hans familj/vänner eller olika myndigheter.

HEMLIG

RÄTTSMEDICINALVERKET

RÄTTSINTYG Dnr B25-R0022
Ert nr 5000-K1099371-24

Uppsala 2025-01-21

Monika Horvath
Rättsläkare

[1]**Skalsteg**

– visar: Fynden/resultaten är typiska och alternativ är uteslutna.
– talar starkt för: Fynden/resultaten har karakteristika som är typiska. Sannolikheten för alternativ är mycket liten.
– talar för: Fynden/resultaten har karakteristika som är vanliga. Alternativ är möjliga men mindre troliga.
– kan tala för/talar möjligen för: Fynden/resultaten har karakteristika som kan förekomma. Alternativ är näst intill lika troliga.

– talar varken för eller emot/tillåter ingen slutsats om: Fynden/resultaten har inga eller ospecifika karakteristika.

– kan tala emot/talar möjligen emot: Fynden/resultaten har karakteristika som kan förekomma. Alternativ är dock något mer troliga.
– talar emot: Fynden/resultaten har karakteristika som är ovanliga. Alternativ är mer troliga.
– talar starkt emot: Fynden/resultaten har karakteristika som är atypiska. Sannolikheten för alternativ är mycket stor.
– utesluter: Fynden/resultaten är atypiska och utesluter detta alternativ.

– förenligt med:
Angående uppkomstsätt: Skadan kan ha uppkommit på det angivna sättet, men kan även ha uppkommit på andra sätt.
Angående tidpunkt: Skadan kan ha uppkommit vid den angivna tidpunkten, men kan även ha uppkommit vid annan tidpunkt.

[2]**Livshot**

En livshotande skada är en skada som bedöms ha medfört en beaktansvärd risk för dödlig utgång om skadan inte kommit under behandling.
Ett livshotande tillstånd är ett tillstånd där annat än ’skada’ (t.ex. nedkylning, överhettning, medvetslöshet, blodförlust) bedöms ha medfört en beaktansvärd risk för dödlig utgång om den skadliga inverkan inte avbrutits i tid.

HEMLIG

RÄTTSMEDICINALVERKET

Rättsmedicinska enheten i Uppsala

**B25-R0022**

*VidiView® Enterprise Imaging*

## 1: IMG_0134

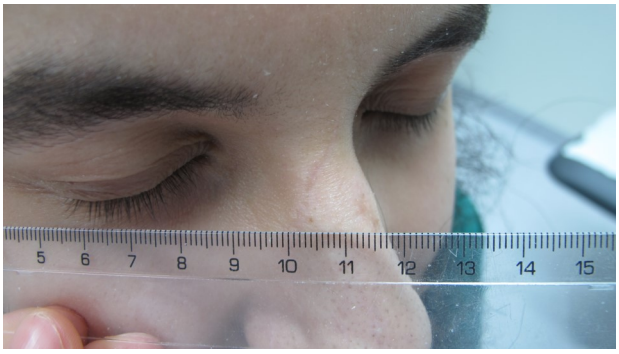

## 2: IMG_0135

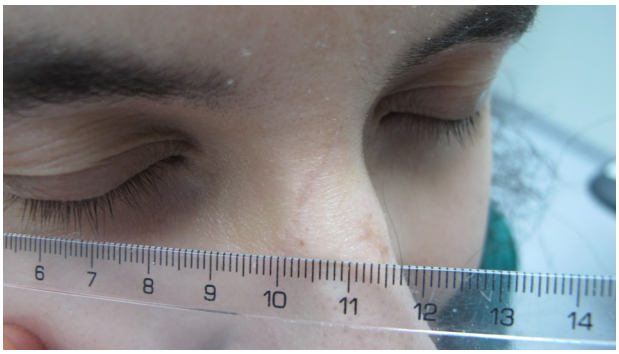

## 3: IMG_0136

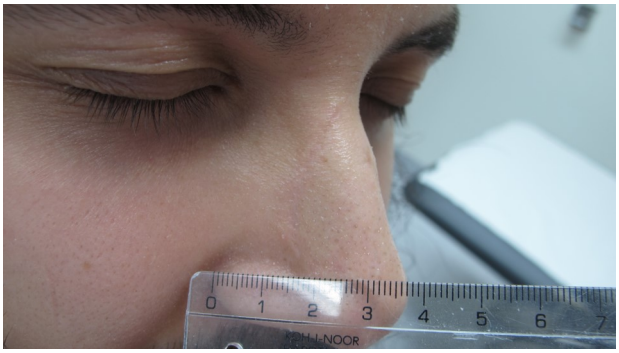

## 4: IMG_0137

HEMLIG

RÄTTSMEDICINALVERKET

Rättsmedicinska enheten i Uppsala **B25-R0022**

*VidiView® Enterprise Imaging*

## 5: IMG_0138

## 6: IMG_0139

## 7: IMG_0140

## 8: IMG_0141

HEMLIG

RÄTTSMEDICINALVERKET

Rättsmedicinska enheten i Uppsala

**B25-R0022**

*VidiView® Enterprise Imaging*

## 9: IMG_0142

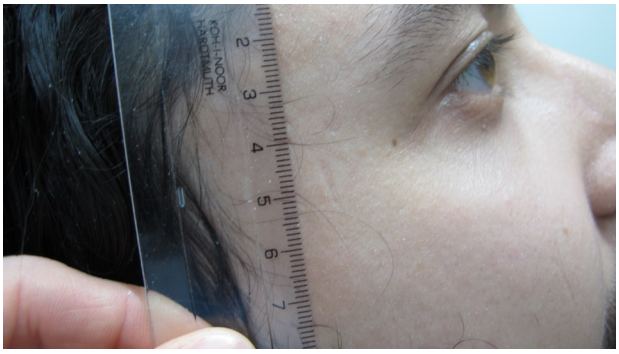

## 10: IMG_0143

## 11: IMG_0144

## 12: IMG_0145

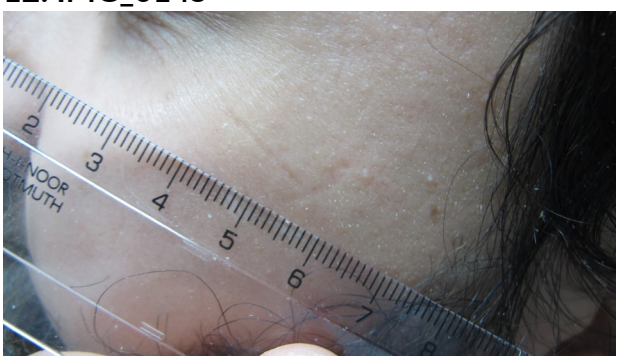

HEMLIG

RÄTTSMEDICINALVERKET

Rättsmedicinska enheten i Uppsala

**B25-R0022**

*VidiView® Enterprise Imaging*

## 13: IMG_0146

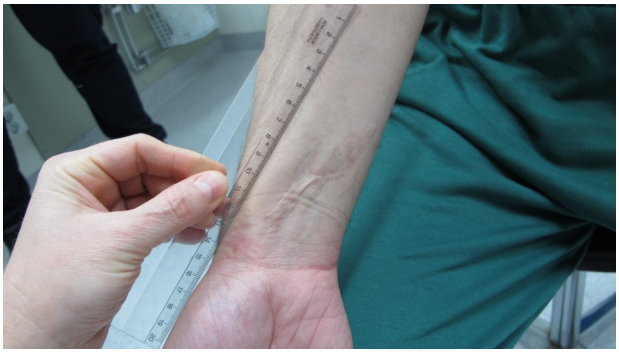

## 14: IMG_0147

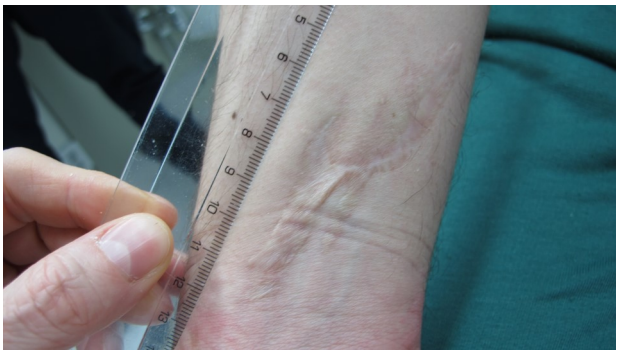

HEMLIG

RÄTTSMEDICINALVERKET

Rättsmedicinska enheten i Uppsala

**B25-R0022**

*VidiView® Enterprise Imaging*

## 15: IMG_0148

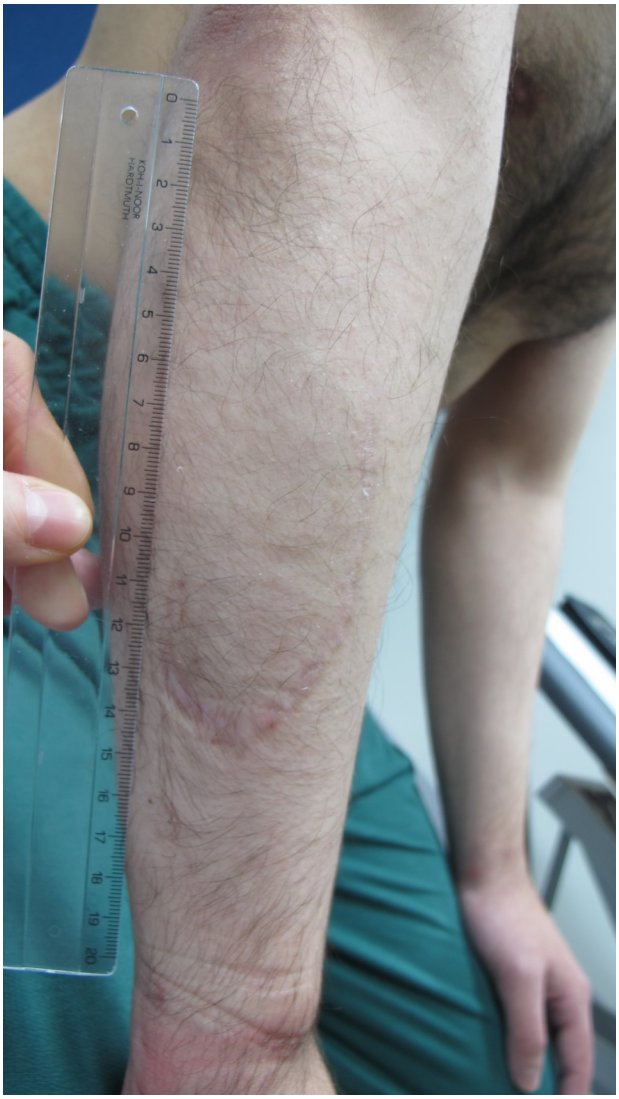

HEMLIG

RÄTTSMEDICINALVERKET

Rättsmedicinska enheten i Uppsala

**B25-R0022**

*VidiView® Enterprise Imaging*

## 16: IMG_0149

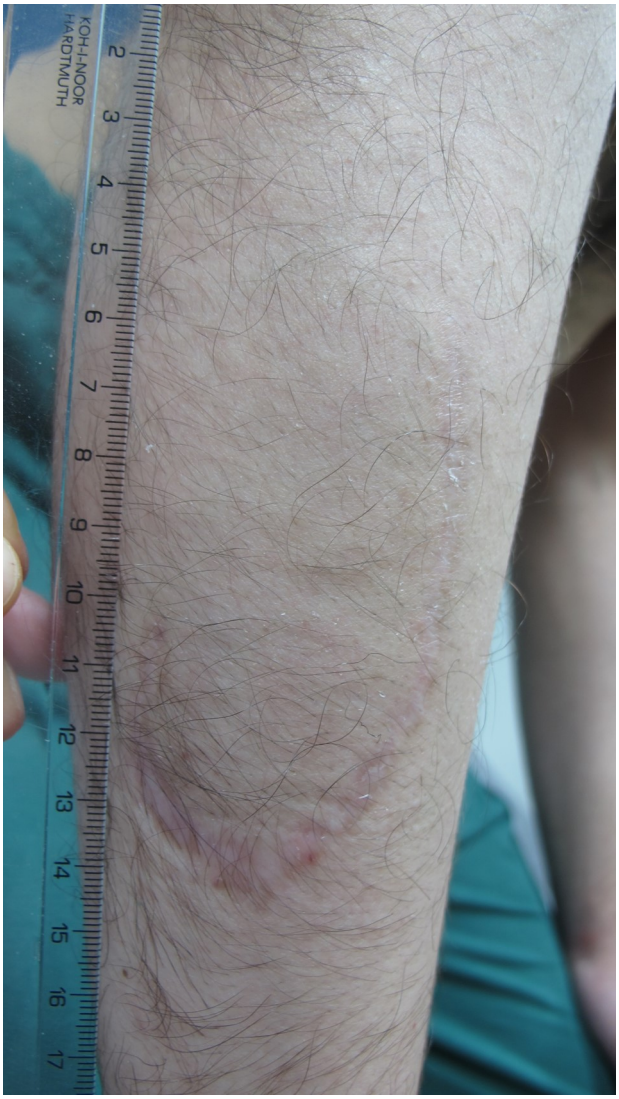

HEMLIG

RÄTTSMEDICINALVERKET

Rättsmedicinska enheten i Uppsala

**B25-R0022**

*VidiView® Enterprise Imaging*

## 17: IMG_0150

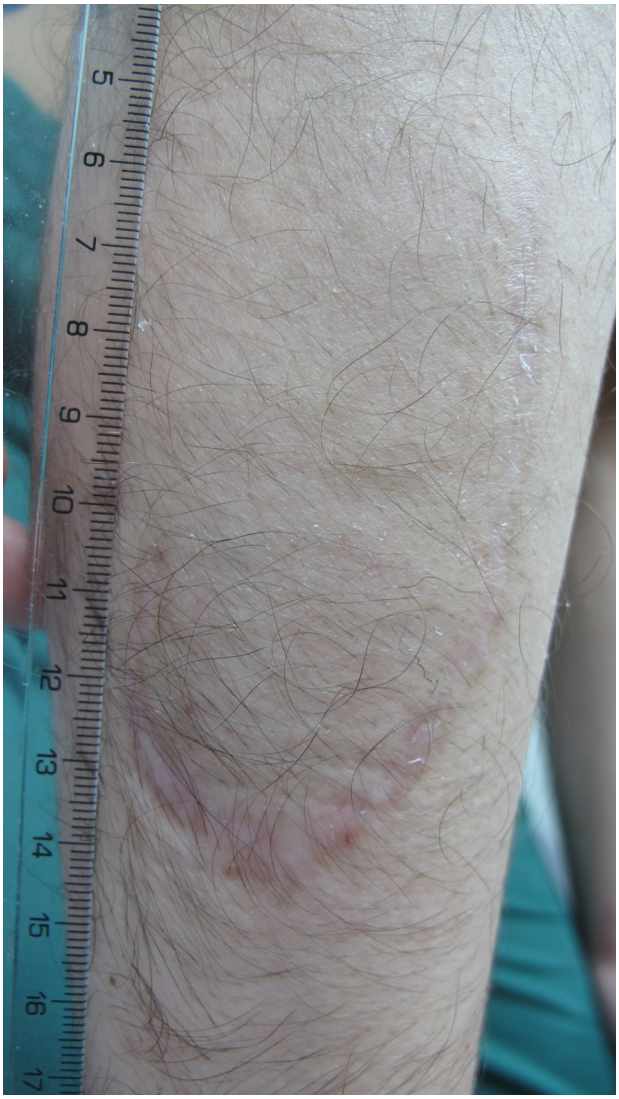

## 18: IMG_0151

HEMLIG

RÄTTSMEDICINALVERKET

Rättsmedicinska enheten i Uppsala

**B25-R0022**

*VidiView® Enterprise Imaging*

## 19: IMG_0152

## 20: IMG_0153

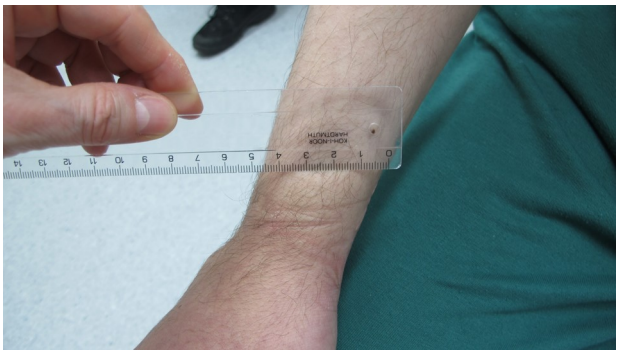

HEMLIG

RÄTTSMEDICINALVERKET

Rättsmedicinska enheten i Uppsala

**B25-R0022**

*VidiView® Enterprise Imaging*

## 21: IMG_0154

HEMLIG

RÄTTSMEDICINALVERKET

Rättsmedicinska enheten i Uppsala

**B25-R0022**

*VidiView® Enterprise Imaging*

## 22: IMG_0155

HEMLIG

RÄTTSMEDICINALVERKET

Rättsmedicinska enheten i Uppsala

**B25-R0022**

*VidiView® Enterprise Imaging*

## 23: IMG_0156

## 24: IMG_0157

HEMLIG

RÄTTSMEDICINALVERKET

Rättsmedicinska enheten i Uppsala

**B25-R0022**

*VidiView® Enterprise Imaging*

## 25: IMG_0158

## 26: IMG_0159

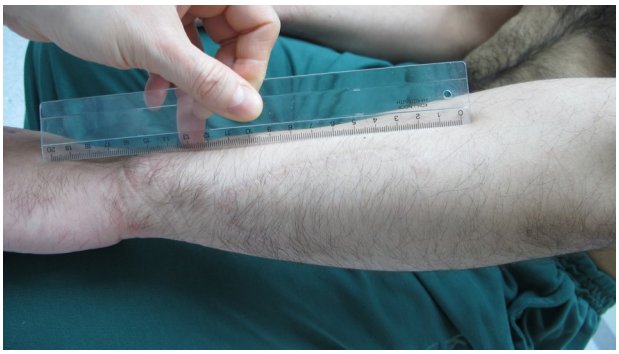

## 27: IMG_0160

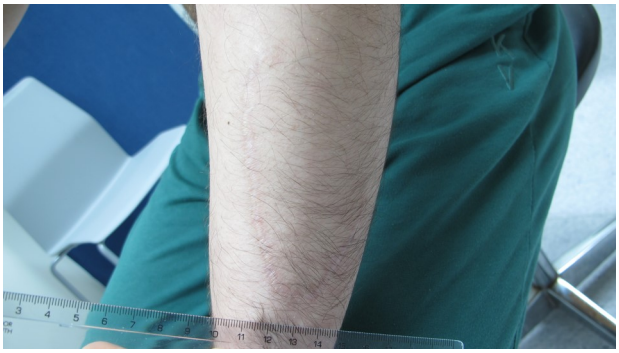

## 28: IMG_0161

HEMLIG

RÄTTSMEDICINALVERKET

Rättsmedicinska enheten i Uppsala

**B25-R0022**

*VidiView® Enterprise Imaging*

## 29: IMG_0162

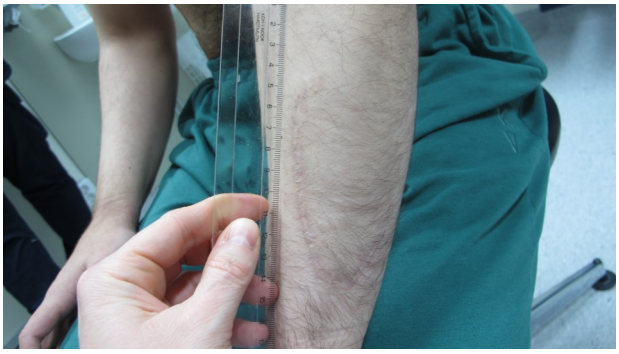

## 30: IMG_0163

## 31: IMG_0164

## 32: IMG_0165

HEMLIG

RÄTTSMEDICINALVERKET

Rättsmedicinska enheten i Uppsala

**B25-R0022**

*VidiView® Enterprise Imaging*

## 33: IMG_0166

HEMLIG

RÄTTSMEDICINALVERKET

Rättsmedicinska enheten i Uppsala

**B25-R0022**

*VidiView® Enterprise Imaging*

## 34: IMG_0167

HEMLIG

RÄTTSMEDICINALVERKET

Rättsmedicinska enheten i Uppsala

**B25-R0022**

*VidiView® Enterprise Imaging*

## 35: IMG_0168

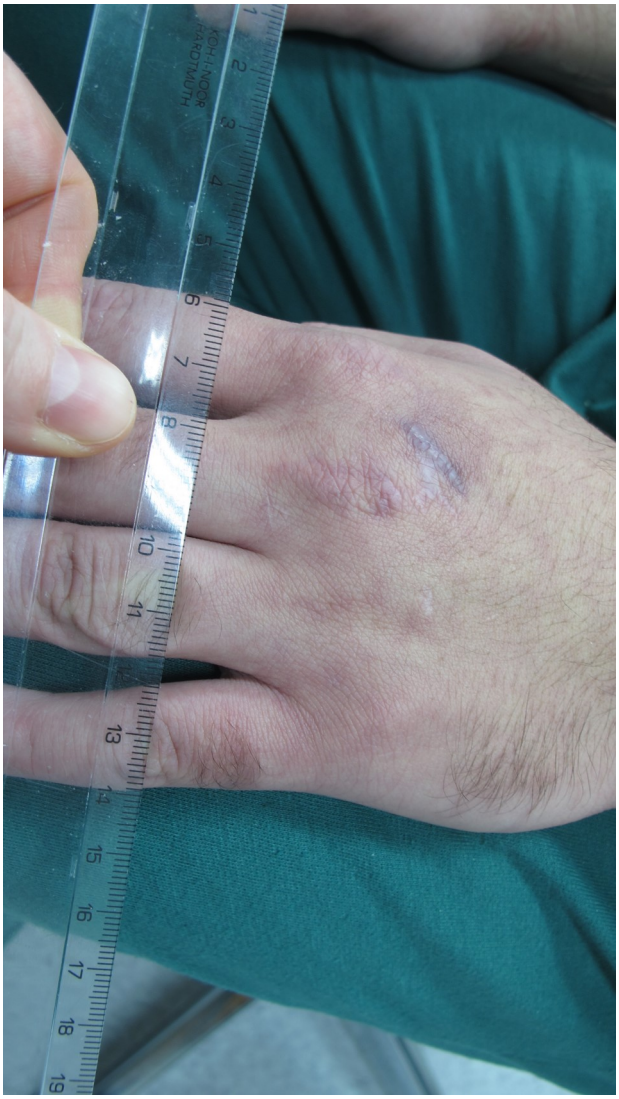

HEMLIG

RÄTTSMEDICINALVERKET

Rättsmedicinska enheten i Uppsala

**B25-R0022**

*VidiView® Enterprise Imaging*

## 36: IMG_0169

## 37: IMG_0170

HEMLIG

RÄTTSMEDICINALVERKET

Rättsmedicinska enheten i Uppsala

**B25-R0022**

*VidiView® Enterprise Imaging*

## 38: IMG_0171

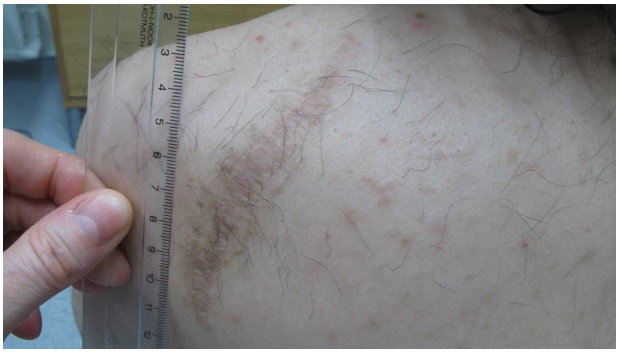

## 39: IMG_0172

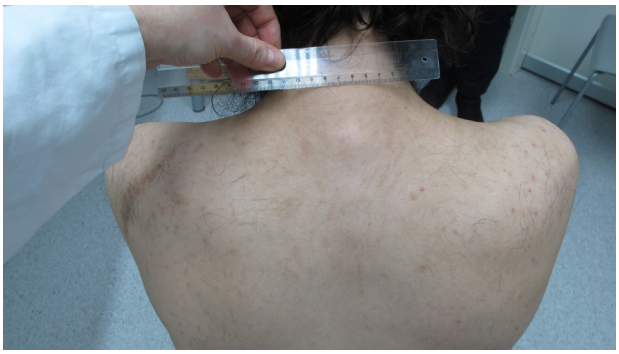

## 40: IMG_0173

## 41: IMG_0174

HEMLIG

RÄTTSMEDICINALVERKET

Rättsmedicinska enheten i Uppsala

**B25-R0022**

*VidiView® Enterprise Imaging*

## 42: IMG_0175

## 43: IMG_0176

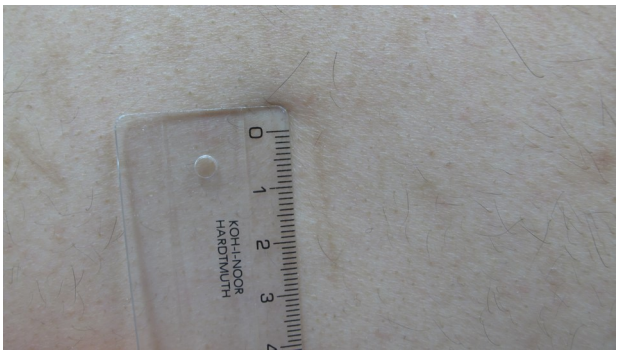


## 44: IMG_0177

## 45: IMG_0178

HEMLIG

RÄTTSMEDICINALVERKET

Rättsmedicinska enheten i Uppsala

**B25-R0022**

*VidiView® Enterprise Imaging*

## 46: IMG_0179

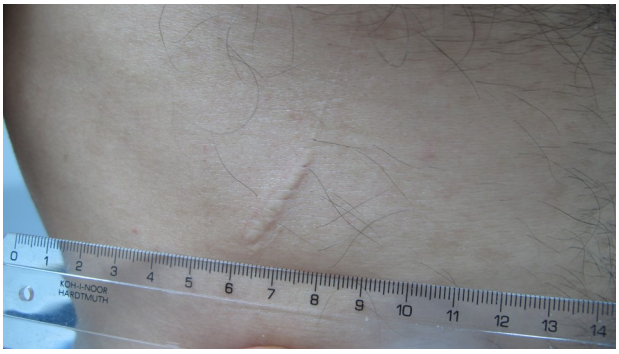

## 47: IMG_0180

## 48: IMG_0181

## 49: IMG_0182

HEMLIG

RÄTTSMEDICINALVERKET

RÄTTSINTYG Dnr B25-R0129
2025-02-25 Ert nr 5000-K1099371-24

Polisen region Mitt
PO Uppsala
751 81 UPPSALA

# Komplettering - rättsintyg

2025-02-19 inkom begäran om komplettering från Polismyndigheten, PO Uppsala avseende tidigare utfärdat rättsintyg gällande Khan, *Hasham* Saadi Aziz med diarienummer **B25-R0022.**

[redacted]

Rättsmedicinska enheten i Uppsala
Box 1024, 751 40 UPPSALA
Telefon vx: 010-483 47 50 · Fax: 010-483 47 99
E-post: rmup@rmv.se · www.rmv.se

HEMLIG

RÄTTSMEDICINALVERKET

RÄTTSINTYG Dnr B25-R0129
Ert nr 5000-K1099371-24

Enligt polisrapport ska han ha slagit sönder glasrutor med sina bara händer i flera trappuppgångar i Farsta. På buken beskrevs ytliga sårskador, till synes ingenting penetrerande.

Enligt en läkaranteckning från 2021-02-13 beskrevs enligt datortomografisk undersökning pneumothorax (luftansamling i lungsäcken) på höger sida varför ett thoraxdränage behövs och för detta gör man ett skarpt snitt i huden i främre axillarlinjen i höjd med bröstvårtan.

2021-02-14 beskrevs även sköldskador på tår framförallt på höger fot, dock inga blåsor.

Den sista tillgängliga anteckningen är från 2021-02-26 och då skriver man att patienten är redan utskriven från sjukhuset.

## Kompletterande frågeställningar

Kan de ärr och skador som syns på Hasham Khans kropp ha uppkommit i samband med händelsen 2021-02-13?

Rättsmedicinska enheten i Uppsala
Box 1024, 751 40 UPPSALA
Telefon vx: 010-483 47 50 · Fax: 010-483 47 99
E-post: rmup@rmv.se · www.rmv.se

HEMLIG

RÄTTSMEDICINALVERKET

RÄTTSINTYG Dnr B25-R0129
Ert nr 5000-K1099371-24

## Utlåtande

Med stöd av vad som framkommit av det kompletterande utredningsunderlaget angående **Khan, *Hasham* Saadi Aziz**, avger jag följande kompletterande utlåtande angående:

### Undersökningsfynd

Litet skärsår på pannans högra sida (patientjournal).

Litet skärsår på näsryggen (patientjournal), (*kan motsvara protokollspunkt **5** och **6** i det tidigare utfärdade rättsintyg med beteckning B25-R0022*).

Stor avskuren hud/muskelflik på höger armens sträcksida som sitter fast proximalt (patientjournal), (*kan motsvara protokollspunkt **15** i det tidigare utfärdade rättsintyg med beteckning B25-R0022*).

På höger arm böjsida mindre ytlig skärskada distalt (patientjournal), (*kan motsvara protokollspunkt **14** i det tidigare utfärdade rättsintyg med beteckning B25-R0022*).

Vänster arm sträcksida distalt stor lös hud/muskelflik med en avskuren sena i sårbotten (patientjournal), (*kan motsvara protokollspunkt **22** i det tidigare utfärdade rättsintyg med beteckning B25-R0022*).

På baksidan av vänster axel cirka 10 cm lång sårskada (patientjournal), (*kan motsvara protokollspunkt **29** i det tidigare utfärdade rättsintyg med beteckning B25-R0022*).

Bröstkorg med enstaka ytliga skärskador (patientjournal), (*kan möjligen motsvara protokollspunkt **36** i det tidigare utfärdade rättsintyg med beteckning B25-R0022*).

Tecken efter insatt thoraxdrän på höger sida (patientjournal), (*kan motsvara protokollspunkt **35** i det tidigare utfärdade rättsintyg med beteckning B25-R0022*).

### Skadornas uppkomstsätt

De i den tidigare rättsmedicinska undersökningen (B25-R0022) beskrivna ärrbildningar (5, 6, 14, 15, 22, 29, 36) stämmer väl överens med skärskador beskrivna i den bifogade patientjournalen. Dessa skärskador kan ha uppkommit såsom det beskrevs i patientjournalen i samband med att Hasham Khan i ett psykotiskt tillstånd har slagit sönder glasrutor med sina bara händer.

Rättsmedicinska enheten i Uppsala
Box 1024, 751 40 UPPSALA
Telefon vx: 010-483 47 50 · Fax: 010-483 47 99
E-post: rmup@rmv.se · www.rmv.se

HEMLIG

RÄTTSMEDICINALVERKET

RÄTTSINTYG Dnr B25-R0129
Ert nr 5000-K1099371-24

I pannan beskrevs ingen ärrbildning i samband med rättsmedicinsk undersökning. Sårskadan i pannan bedöms av de behandlade läkarna som ett litet skärsår, dvs en sårskada uppkommen till följd av skarpkantat våld.

Ärr på bröstkorgens högra sida (35) har haft utseende enligt rättsmedicinska undersökningen som kan motsvara tecken efter behandling med dräninsättning.

**Skadornas ålder**

Ovan nämnda ärrbildningar har haft utseende som är förenlig med uppkomst vid den angivna tidpunkten 2021-02-13.

Litet skärsår på pannans höger sida beskrevs i patientjournal på ett sätt som är förenligt med uppkomst vid den angivna tidpunkten 2021-02-13.

**Skadornas svårighetsgrad**

Vid sårskadan på vänstra armen beskrevs en avskuren sena. Då det inte finns någon ortopedjournal med i de tillgängliga patientjournalerna framgår inte om eller hur senskadan har blivit behandlad. Det finns ingen dokumentation om eventuell senare läkningsfas eller rehabilitering varför undertecknad inte kan avgöra om denna senskada har orsakat något bestående men varför hänvisas till behandlande läkare för bedömning av eventuella framtida men.

Hasham Khan inom till sjukhuset med bilaterala Tourniqueter (avsnörande förbanden) på båda armarna och var nedkyld (34,9 grader). Tillgänglig information om hans blodtryck samt hemoglobinnivå (blodvärde) vid inkomst till sjukhuset visade inte någon större avvikelse, dock var hemoglobinnivån i nedre delen av det normala intervallet för män. Nedkylningen och den sannolika blödningen från sårskador kan ha orsakat ett livshotande tillstånd obehandlade. I övrigt har skadorna inte varit livshotande och gav inte upphov till bestående kroppsliga men förutom ärr i huden.

**Svar på kompletterande frågeställningar**

Den kompletterande frågeställningen har i möjligaste mån besvarats ovan.

**Kommentar**

I de inskickade patientjournalerna finns inte någon ortopedjournal från behandlingen av den undersökte (operationsberättelse etc.). Det är möjligt att i ortopedjournalen finns en mer detaljerad beskrivning av skadorna samt deras behandling.

Rättsmedicinska enheten i Uppsala
Box 1024, 751 40 UPPSALA
Telefon vx: 010-483 47 50 · Fax: 010-483 47 99
E-post: rmup@rmv.se · www.rmv.se

HEMLIG

RÄTTSMEDICINALVERKET

RÄTTSINTYG Dnr B25-R0129
Ert nr 5000-K1099371-24

I övrigt hänvisas till våran tidigare utfärdat rättsintyg med beteckning B25-R0022.

Uppsala 2025-02-25

Monika Horvath
Rättsläkare

Rättsmedicinska enheten i Uppsala
Box 1024, 751 40 UPPSALA
Telefon vx: 010-483 47 50 · Fax: 010-483 47 99
E-post: rmup@rmv.se · www.rmv.se

HEMLIG



Polisen

# BEGÄRAN
om patientjournal/foto

Datum: 2025-04-02

Diarienummer: K1099371-24

Skannad i Take Care

Polismyndigheten
Grova brott 1 PO Uppsala
Anna Hågedal
Utredare Grova Brott

Till läkare/sjukvårdsinrättning
Danderyds sjukhus, psykiatrin

## Begäran avser nedanstående person

| Personnummer | Den undersöktes efternamn | Samtliga förnamn | Tilltalsnamn |
|---|---|---|---|
| 19940130-1552 | Khan | Hasham Saadi Aziz | Hasham |
| Kön: Man | | | |

## Samtycke

☐ Samtycke har inhämtats till nedan markerade åtgärd
☒ Samtycke till utlämnande av journalanteckningar ur patientjournal krävs inte, se nedan ikryssat sekretessbrytande lagstöd

## Brottskod och Brottsrubricering

| | |
|---|---|
| 0311 | Mord |

## Önskad åtgärd

| | Datum / eller tidsperiod |
|---|---|
| ☒ Kopia av patientjournal avseende vårdtillfälle: | 2025-03-01 -- 2025-04-02 |
| ☐ Fotografier önskas (om det finns) | |

## Beställare

| Datum | Ort | Begäran utfärdad av (inloggad polisanställd) | |
|---|---|---|---|
| 2025-04-02 | Uppsala | Anna Hågedal | |
| U-nummer: u0063233 | Telefon: 0730484512 | E-postadress: anna.hagedal@polisen.se | |
| Adress: Polismyndigheten Region Mitt Uppsala | | Postnummer: 751 81 | Ort: Uppsala |

## Beslutsfattare (Fu-ledare)

| Namn | Titel | Telefon |
|---|---|---|
| Hedda Wittbom Skog | Kammaråklagare | 010-5626789 |

## Information avseende aktuell juridik

Offentlighets- och sekretesslag (2009:400)

Sekretessbrytande krav

☐ 10 kap. 21 § — Sekretessen enligt 25 kap. 1 §, 2 § andra stycket och 3- 5 §§, 26 kap. 1 §, 1 a § andra stycket, 3, 4 och 6 §§ samt 33 kap.2 och 4 a §§ hindrar inte att en uppgift lämnas till en åklagarmyndighet eller Polismyndigheten, om uppgiften angår misstanke om brott som riktats mot någon som inte har fyllt arton år och det är fråga om brott som avses i
1. 3, 4 eller 6 kap.brottsbalken, eller
2. lagen (1982:316) med förbud mot könsstympning av kvinnor. Lag (2022:916)

☒ 10 kap. 23 §
1. brott för vilket det inte är föreskrivet lindrigare straff än fängelse i ett år,
2. försök till brott för vilket det inte är föreskrivet lindrigare straff än fängelse i två år , eller
3. försök till brott för vilket det inte är föreskrivet lindrigare straff än fängelse i ett år, om gärningen innefattat försök till överföring av sådan allmänfarlig sjukdom som avses i 1 kap. 3 § smittskyddslagen (2004:168)

Patientsäkerhetslag (2010:659)

Sekretessbrytande krav

☐ 6 kap. 15 § — Utöver vad som annars följer av lag eller förordning är hälso- och sjukvårdspersonalen skyldig att lämna ut sådana uppgifter som

3. behövs för en rättsmedicinsk undersökning,

Observera att inhämtande av uppgifter enligt denna lag inte kräver formellt beslut av förundersökningsledare.

Bifogas ärendet

2025-04-14 07:43:46

HEMLIG

Psykiatri Nordväst

tel: fax:

**JOURNALBLAD** Utskr.id: FDA 21BP213 N2615
SNA Lav 30

HEMLIG

**KOPIA**

**19 940130-1552**
**Khan Hasham**
**Kristinehamnsg 80 Lgh 1301**
**123 44 Farsta**
**Tel: 070 796 06 32**

INKOM
2025 -04- 29

[redacted]

Psykiatri Nordväst

tel: fax:

**JOURNALBLAD** Utskr.id: FDA 21BP213 N2615



HEMLIG

**KOPIA**

**19 940130-1552**
**Khan Hasham**
**Kristinehamnsg 80 Lgh 1301**
**123 44 Farsta**
**Tel: 070 796 06 32**

[redacted]

Psykiatri Nordväst

tel: fax:

**JOURNALBLAD** Utskr.id: FDÅ 21BP213_N2615
Sida 1 av 30

HEMLIG

**19 940130-1552**
**Khan Hasham**
**Kristinehamnsg 80 Lgh 1301**
**123 44 Farsta**
**Tel: 070 796 06 32**

**KOPIA**

[redacted]

Psykiatri Nordväst

tel: fax:

**JOURNALBLAD** Utskr.id: FDÄ 21BP213_N2615



HEMLIG

**KOPIA**

**19 940130-1552**
**Khan Hasham**
**Kristinehamnsg 80 Lgh 1301**
**123 44 Farsta**
**Tel: 070 796 06 32**

[redacted]

Journalkopia uttagen
2025-04-28 kl 13:26

Uttagen av
21BP

HEMLIG

Psykiatri Nordväst

tel: fax:

**JOURNALBLAD** Utskr.id: FDÅ 21BP215 N2615



**KOPIA**

**19 940130-1552**
**Khan Hasham**
**Kristinehamnsg 80 Lgh 1301**
**123 44 Farsta**
**Tel: 070 796 06 32**

[redacted]

Psykiatri Nordväst

tel: fax:

**JOURNALBLAD** Utskr.id: FDÄ 21BP2303N2613



HEMLIG

**KOPIA**

**19 940130-1552**
**Khan Hasham**
**Kristinehamnsg 80 Lgh 1301**
**123 44 Farsta**
**Tel: 070 796 06 32**

## KONFERENS

**Mötestyp** Rondanteckning

**Aktuellt** Har sovit och ätit. Blodprover tagna. Tar ej emot läkemedel.

**Planering** - Läkarsamtal idag

2025-03-20 10:09 Nimco Ali, Ssk PNV - 130 avd/PIVA, DS (signerad)

## OMVÅRDNADSANTECKNING

**Omvårdnadsstatus**

Sömn Inga sömnsvårigheter

Nutrition Patient har till frukost ätit två mackor och druckit te samt saft

Lunch patient har ätit en hel portion av lunch och druckit saft.

Elimination Inga miktionssvårigheter

ADL/självständighet

Aktivitet Ligger i rummet

**Psykiskt status** Tystlåten, svarar inte på tilltal detta kan bero på språkhinder.

**Utförda åtgärder**

Medverkan Medverkar till blodprover

2025-03-20 11:04 Niklas Vange, Läk PNV - 130 avd/PIVA, DS (signerad)

## DAGANTECKNING

**Närvarande** Pat, personal från Kriminalvården, ÖL Jovanovic, ST Chater-Sahab, ST Badouran, undertecknad

**Aktuellt** Samtal förs på patientens rum. Pat i handfängsel. Ger ett piggare

Psykiatri Nordväst

tel: fax:

**JOURNALBLAD** Utskr.id: FDÄ 21BP213_N2615


HEMLIG

**KOPIA**

**19 940130-1552**
**Khan Hasham**
**Kristinehamnsg 80 Lgh 1301**
**123 44 Farsta**
**Tel: 070 796 06 32**

[redacted]

Psykiatri Nordväst

tel: fax:

**JOURNALBLAD** Utskr.id: FDÄ 21BP213 IN2615



HEMLIG

**KOPIA**

**19 940130-1552**
**Khan Hasham**
**Kristinehamnsg 80 Lgh 1301**
**123 44 Farsta**
**Tel: 070 796 06 32**

[redacted]

Psykiatri Nordväst

tel: fax:

**JOURNALBLAD** Utskr.id: FDÄ 21BP213 N26 15



HEMLIG

**KOPIA**

**19 940130-1552**
**Khan Hasham**
**Kristinehamnsg 80 Lgh 1301**
**123 44 Farsta**
**Tel: 070 796 06 32**

[redacted]

Psykiatri Nordväst

tel: fax:

**JOURNALBLAD** Utskr.id: FDÄ 21BP23N2615

HEMLIG



**KOPIA**

**19 940130-1552**
**Khan Hasham**
**Kristinehamnsg 80 Lgh 1301**
**123 44 Farsta**
**Tel: 070 796 06 32**

[redacted]

HEMLIG

Psykiatri Nordväst

tel: fax:

**JOURNALBLAD** Utskr.id: FDÅ 21BP313, N2615



**KOPIA**

**19 940130-1552**
**Khan Hasham**
**Kristinehamnsg 80 Lgh 1301**
**123 44 Farsta**
**Tel: 070 796 06 32**

[redacted]

Psykiatri Nordväst

tel: fax:

**JOURNALBLAD** Utskr.id: FDÄ 21BP213N2615

HEMLIG



**KOPIA**

**19 940130-1552**
**Khan Hasham**
**Kristinehamnsg 80 Lgh 1301**
**123 44 Farsta**
**Tel: 070 796 06 32**

[redacted]

Journalkopia uttagen
2025-04-28 kl 13:26

Uttagen av
21BP

Psykiatri Nordväst

tel: fax:

**JOURNALBLAD** Utskr.id: FDÅ 21BP316 N2615



HEMLIG

**KOPIA**

**19 940130-1552**
**Khan Hasham**
**Kristinehamnsg 80 Lgh 1301**
**123 44 Farsta**
**Tel: 070 796 06 32**

[redacted]

Psykiatri Nordväst

tel: fax:

**JOURNALBLAD** Utskr.id: FDÄ 21BP2 3 N2615

HEMLIG



**KOPIA**

**19 940130-1552**
**Khan Hasham**
**Kristinehamnsg 80 Lgh 1301**
**123 44 Farsta**
**Tel: 070 796 06 32**

[redacted]

Psykiatri Nordväst

tel: fax:

**JOURNALBLAD** Utskr.id: FDÄ 21BP313_N2615

HEMLIG



**KOPIA**

**19 940130-1552**
**Khan Hasham**
**Kristinehamnsg 80 Lgh 1301**
**123 44 Farsta**
**Tel: 070 796 06 32**

[redacted]

Journalkopia uttagen
2025-04-28 kl 13:26

Uttagen av
21BP

Psykiatri Nordväst

tel: fax:

**JOURNALBLAD** Utskr.id: FDÄ 21BP213N2615

HEMLIG



**KOPIA**

**19 940130-1552**
**Khan Hasham**
**Kristinehamnsg 80 Lgh 1301**
**123 44 Farsta**
**Tel: 070 796 06 32**

[redacted]

HEMLIG

Psykiatri Nordväst

tel: fax:

**JOURNALBLAD** Utskr.id: FDA 21BP313, N2615


**19 940130-1552**
**Khan Hasham**
**Kristinehamnsg 80 Lgh 1301**
**123 44 Farsta**
**Tel: 070 796 06 32**

**KOPIA**

[redacted]

Journalkopia uttagen
2025-04-28 kl 13:26

Uttagen av
21BP

Psykiatri Nordväst

tel: fax:

**JOURNALBLAD** Utskr.id: FDÄ 21BP213, N2615



HEMLIG

**KOPIA**

**19 940130-1552**
**Khan Hasham**
**Kristinehamnsg 80 Lgh 1301**
**123 44 Farsta**
**Tel: 070 796 06 32**

[redacted]

Psykiatri Nordväst

tel: fax:

**JOURNALBLAD** Utskr.id: FDÄ 21BP212 -N2615


HEMLIG

**KOPIA**

**19 940130-1552**
**Khan Hasham**
**Kristinehamnsg 80 Lgh 1301**
**123 44 Farsta**
**Tel: 070 796 06 32**

[redacted]

Journalkopia uttagen
2025-04-28 kl 13:26

Uttagen av
21BP

Psykiatri Nordväst

tel: fax:

**JOURNALBLAD** Utskr.id: FDÄ 21BP213, N2615


HEMLIG

**KOPIA**

**19 940130-1552**
**Khan Hasham**
**Kristinehamnsg 80 Lgh 1301**
**123 44 Farsta**
**Tel: 070 796 06 32**

[redacted]

Psykiatri Nordväst

tel: fax:



HEMLIG

**KOPIA**

**19 940130-1552**
**Khan Hasham**
**Kristinehamnsg 80 Lgh 1301**
**123 44 Farsta**
**Tel: 070 796 06 32**

**utvärderingsdatum**

**Planeringsansvarig** Morgan Taavola (Läk) /dk35/

2025-03-27 02:40 Nadejda Sukovatova, Ssk PNV - 141 avd, DS (låst)

**OMVÅRDNADSANTECKNING**

**Omvårdnadsstatus**

Sömn — Sovit vid samtliga tillsynstillfällen

**Psykiskt status** — Patienten ligger i sängen med täcken på. Svarar inte på tilltal i början. Vänder sig mot personalen långsamt. Har lång svarslatens. Får information om att natten har tagit över och att han kommer att få läkemedel om ca 30 min. Patienten medverkar till att ta emot läkemedel efter 30 min.

2025-03-27 12:13 Clara Karlsson, Usk PNV - 141 avd, DS (signerad)

**OMVÅRDNADSANTECKNING**

**Psykiskt status** — Mer pratglad när Ut serverar lunch. Sätter sig direkt upp, tackar för maten.
Ut frågar hur han mår, svarar "Jag tog mina mediciner igår, jag var duktig ellerhur", och ler stort. Fixar till kläder och hår litegrann.
Säger att han vill gärna åka tillbaka snart, trött på att vara här.

2025-03-27 15:17 Morgan Taavola, Läk PNV - 141 avd, DS (signerad)

**ANTECKNING**

**Aktuellt** — Diskuterar med kriminalvårdare ang möjlighet för oss att kontakta anhöriga för informationsinhämtning. Detta är EJ möjligt pga restriktioner.

**Åtgärd** — - Läkarbedömning imorgon
- Polisförhör inkl pats försvarare på avd 31/3 kl 09:30

Psykiatri Nordväst

tel: fax:

**JOURNALBLAD** Utskr.id: FDÄ 21BP213, N2615


HEMTG

**KOPIA**

**19 940130-1552**
**Khan Hasham**
**Kristinehamnsg 80 Lgh 1301**
**123 44 Farsta**
**Tel: 070 796 06 32**

[redacted]

Journalkopia uttagen
2025-04-28 kl 13:26

Uttagen av
21BP

Psykiatri Nordväst

tel: fax:

**JOURNALBLAD** Utskr.id: FDÄ 21BP213_N2615


HEMLIG

**KOPIA**

**19 940130-1552**
**Khan Hasham**
**Kristinehamnsg 80 Lgh 1301**
**123 44 Farsta**
**Tel: 070 796 06 32**

[redacted]

Psykiatri Nordväst

tel: fax:

**JOURNALBLAD** Utskr.id: FDÄ 21BP213_N2615


HEMLIG

**KOPIA**

**19 940130-1552**
**Khan Hasham**
**Kristinehamnsg 80 Lgh 1301**
**123 44 Farsta**
**Tel: 070 796 06 32**

[redacted]

Psykiatri Nordväst

tel: fax:

**JOURNALBLAD** Utskr.id: FDÄ 21BP213 N2615
Sida 25 av 30

HEMLIG

**KOPIA**

**19 940130-1552**
**Khan Hasham**
**Kristinehamnsg 80 Lgh 1301**
**123 44 Farsta**
**Tel: 070 796 06 32**

[redacted]

Psykiatri Nordväst

tel: fax:

**JOURNALBLAD** Utskr.id: FDÄ 21BP213_N2615


HEMLIG

**KOPIA**

**19 940130-1552**
**Khan Hasham**
**Kristinehamnsg 80 Lgh 1301**
**123 44 Farsta**
**Tel: 070 796 06 32**

[redacted]

Psykiatri Nordväst

tel: fax:

**JOURNALBLAD** Utskr.id: FDÄ 21BP213_N2615


HEMLIG

**KOPIA**

**19 940130-1552**
**Khan Hasham**
**Kristinehamnsg 80 Lgh 1301**
**123 44 Farsta**
**Tel: 070 796 06 32**

[redacted]

Psykiatri Nordväst

tel: fax:

**JOURNALBLAD** Utskr.id: FDÄ 21BP213-N2615


HEMLIG

**KOPIA**

**19 940130-1552**
**Khan Hasham**
**Kristinehamnsg 80 Lgh 1301**
**123 44 Farsta**
**Tel: 070 796 06 32**

[redacted]

Journalkopia uttagen
2025-04-28 kl 13:26

Uttagen av
21BP

Psykiatri Nordväst

tel: fax:

**JOURNALBLAD** Utskr.id: FDÄ 21BP213 IN2615



HEMLIG

**KOPIA**

**19 940130-1552**
**Khan Hasham**
**Kristinehamnsg 80 Lgh 1301**
**123 44 Farsta**
**Tel: 070 796 06 32**

[redacted]

Journalkopia uttagen
2025-04-28 kl 13:26

Uttagen av
21BP

Psykiatri Nordväst

tel: fax:

**JOURNALBLAD** Utskr.id: FDÄ

HEMLIG

**19 940130-1552**
**Khan Hasham**
**Kristinehamnsg 80 Lgh 1301**
**123 44 Farsta**
**Tel: 070 796 06 32**

KO 1615 30

[redacted]

Journalkopia uttagen
2025-04-28 kl 13:26

Uttagen av
21BP

HEMLIG



# Polisen

## BEGÄRAN
om patientjournal/foto

Datum: 2024-11-21
Diarienummer: K1099371-24

Polismyndigheten
Grova brott 1 PO Uppsala
Anna Hägedal
Utredare Grova Brott

ANKOM 2024 -11- 22

Till läkare/sjukvårdsinrättning: Södersjukhuset
Södersjukhuset , Akutmottagning

### Begäran avser nedanstående person

| Personnummer | Den undersöktes efternamn | Samtliga förnamn | Tilltalsnamn |
|---|---|---|---|
| 19940130-1552 | Khan | Hasham Saadi Aziz | Hasham |
| Kön | | | |

### Samtycke

☐ Samtycke har inhämtats till nedan markerade åtgärd
☒ Samtycke till utlämnande av journalanteckningar ur patientjournal krävs inte, se nedan ikryssat sekretessbrytande lagstöd

### Brottskod och Brottsrubricering

| | |
|---|---|
| 0311 | Mord |

### Önskad åtgärd

| | Datum eller tidsperiod |
|---|---|
| ☒ Kopia av patientjournal avseende vårdtillfälle: | 2021-02-13 -- 2021-02-21 |
| ☒ Fotografier önskas (om det finns) | |

### Beställare

| Datum | Ort | Begäran utfärdad av (inloggad polisanställd) |
|---|---|---|
| 2024-11-21 | Uppsala | Anna Hägedal |

| U-nummer | Telefon | E-postadress |
|---|---|---|
| u0063233 | 0730484512 | anna.hagedal@polisen.se |

| Adress | Postnummer | Ort |
|---|---|---|
| Polismyndigheten Region Mitt Uppsala | 751 81 | Uppsala |

### Beslutsfattare (Fu-ledare)

| Namn | Titel | Telefon |
|---|---|---|
| Hedda Wittbom Skog | Kammaråklagare | 010-5626789 |

### Information avseende aktuell juridik

Offentlighets- och sekretesslag (2009:400)

Sekretessbrytande krav

☐ 10 kap. 21 § — Sekretessen enligt 25 kap. 1 §, 2 § andra stycket och 3- 5 §§, 26 kap. 1 §, 1 a § andra stycket, 3, 4 och 6 §§ samt 33 kap.2 och 4 a §§ hindrar inte att en uppgift lämnas till en åklagarmyndighet eller Polismyndigheten, om uppgiften angår misstanke om brott som riktats mot någon som inte har fyllt arton år och det är fråga om brott som avses i
1. 3, 4 eller 6 kap.brottsbalken, eller
2. lagen (1982:316) med förbud mot könsstympning av kvinnor. Lag (2022:916)

☒ 10 kap. 23 § —
1. brott för vilket det inte är föreskrivet lindrigare straff än fängelse i ett år,
2. försök till brott för vilket det inte är föreskrivet lindrigare straff än fängelse i två år , eller
3. försök till brott för vilket det inte är föreskrivet lindrigare straff än fängelse i ett år, om gärningen innefattat försök till överföring av sådan allmänfarlig sjukdom som avses i 1 kap. 3 § smittskyddslagen (2004:168)

### Ytterligare information

Posta gärna journaler från alla inblandade avdelningar tillsammans.

HEMLIG

HEMLIG

INKOM
2024 -11- 27
POLISMYNDIGHETEN

Södersjukhuset AB
Vo Akuten
Akutmott ACCU
118 83 Stockholm
08-616 10 00

**AKUTUPPGIFTER**

**19 940130-1552** **Avslutad**
**Khan Hasham**
**Kristinehamnsg 80 Lgh 1301**
**123 44 Farsta**

[redacted]

HEMLIG

Södersjukhuset AB
Vo Akuten
Akutmott ACCU
118 83 Stockholm
08-616 10 00

## AKUTUPPGIFTER

**19 940130-1552 Avslutad**
**Khan Hasham**
**Kristinehamnsg 80 Lgh 1301**
**123 44 Farsta**

[redacted]

HEMLIG

Södersjukhuset AB
Vo Akuten
Akutmott ACCU
118 83 Stockholm
08-616 10 00

## AKUTUPPGIFTER

**19 940130-1552** **Avslutad**
**Khan Hasham**
**Kristinehamnsg 80 Lgh 1301**
**123 44 Farsta**

[redacted]

HEMLIG

HEMLIG

Södersjukhuset AB

tel: fax:

**KOPIA**

**19 940130-1552**
**Khan Hasham**
**Kristinehamnsg 80 Lgh 1301**
**123 44 Farsta**
**Tel: 070 796 06 32**

[redacted]

Södersjukhuset AB

tel: fax:

**JOURNALBLAD** Utskr.id: GKV F80N81 L0918
Sida 2 av 22

HEMLIG

**KOPIA**

**19 940130-1552**
**Khan Hasham**
**Kristinehamnsg 80 Lgh 1301**
**123 44 Farsta**
**Tel: 070 796 06 32**

[redacted]

Journalkopia uttagen
2024-11-22 kl 11:09

Uttagen av
F80N

Södersjukhuset AB

tel: fax:

**JOURNALBLAD** Utskr.id: GKV F80N81 L0918



HEMLIG

**KOPIA**

**19 940130-1552**
**Khan Hasham**
**Kristinehamnsg 80 Lgh 1301**
**123 44 Farsta**
**Tel: 070 796 06 32**

[redacted]

Södersjukhuset AB

tel: fax:

**JOURNALBLAD** Utskr.id: GKV F80N81 L0918



HEMLIG

**KOPIA**

**19 940130-1552**
**Khan Hasham**
**Kristinehamnsg 80 Lgh 1301**
**123 44 Farsta**
**Tel: 070 796 06 32**

[redacted]

Journalkopia uttagen
2024-11-22 kl 11:09

Uttagen av
F80N

HEMLIG

Södersjukhuset AB

tel: fax:

**KOPIA**

**19 940130-1552**
**Khan Hasham**
**Kristinehamnsg 80 Lgh 1301**
**123 44 Farsta**
**Tel: 070 796 06 32**

[redacted]

Södersjukhuset AB

tel: fax:

**JOURNALBLAD** Utskr.id: GKV F80N81 L0918
Sida 6 av 23

HEMLIG

**KOPIA**

**19 940130-1552**
**Khan Hasham**
**Kristinehamnsg 80 Lgh 1301**
**123 44 Farsta**
**Tel: 070 796 06 32**

[redacted]

JOURNALBLAD Utskr.id: GKV F80N81 L0918
Sida 7 av 22

HEMLIG

Södersjukhuset AB

tel: fax:

**19 940130-1552**
**Khan Hasham**
**Kristinehamnsg 80 Lgh 1301**
**123 44 Farsta**
**Tel: 070 796 06 32**

**KOPIA**

[redacted]

Södersjukhuset AB

tel: fax:

**JOURNALBLAD** Utskr.id: GKV F80N81 L0918
Sida 8 av 22

HEMLIG

**KOPIA**

**19 940130-1552**
**Khan Hasham**
**Kristinehamnsg 80 Lgh 1301**
**123 44 Farsta**
**Tel: 070 796 06 32**

[redacted]

Journalkopia uttagen
2024-11-22 kl 11:09

Uttagen av
F80N

HEMLIG

Södersjukhuset AB

tel: fax:

**KOPIA**

**19 940130-1552**
**Khan Hasham**
**Kristinehamnsg 80 Lgh 1301**
**123 44 Farsta**
**Tel: 070 796 06 32**

[redacted]

Södersjukhuset AB

tel: fax:

**JOURNALBLAD** Utskr.id: GKV F80N81_L0918



HEMLIG

**KOPIA**

**19 940130-1552**
**Khan Hasham**
**Kristinehamnsg 80 Lgh 1301**
**123 44 Farsta**
**Tel: 070 796 06 32**

[redacted]

JOURNALBLAD Utskr.id: GKV F80N81 L0918
Sida 11 av 22

HEMLIG

Södersjukhuset AB

tel: fax:

**19 940130-1552**
**Khan Hasham**
**Kristinehamnsg 80 Lgh 1301**
**123 44 Farsta**
**Tel: 070 796 06 32**

**KOPIA**

[redacted]

Södersjukhuset AB

tel: fax:

**JOURNALBLAD** Utskr.id: GKV F80N81 L0918
Sida 12 av 22

HEMLIG

**KOPIA**

**19 940130-1552**
**Khan Hasham**
**Kristinehamnsg 80 Lgh 1301**
**123 44 Farsta**
**Tel: 070 796 06 32**

[redacted]

Journalkopia uttagen
2024-11-22 kl 11:09

Uttagen av
F80N

HEMLIG

Södersjukhuset AB

tel: fax:

**KOPIA**

**19 940130-1552**
**Khan Hasham**
**Kristinehamnsg 80 Lgh 1301**
**123 44 Farsta**
**Tel: 070 796 06 32**

[redacted]

Södersjukhuset AB

tel: fax:

**JOURNALBLAD** Utskr.id: GKV F80N81 L0918



HEMLIG

**KOPIA**

**19 940130-1552**
**Khan Hasham**
**Kristinehamnsg 80 Lgh 1301**
**123 44 Farsta**
**Tel: 070 796 06 32**

[redacted]

Journalkopia uttagen
2024-11-22 kl 11:09

Uttagen av
F80N

Södersjukhuset AB

tel: fax:

**JOURNALBLAD** Utskr.id: GKV F80N81 L0918
Sida 15 av 22

HEMLIG

**KOPIA**

**19 940130-1552**
**Khan Hasham**
**Kristinehamnsg 80 Lgh 1301**
**123 44 Farsta**
**Tel: 070 796 06 32**

[redacted]

Journalkopia uttagen
2024-11-22 kl 11:09

Uttagen av
F80N

HEMLIG

Södersjukhuset AB

tel: fax:

**JOURNALBLAD** Utskr.id: GKV F80N81_L0918



**KOPIA**

**19 940130-1552**
**Khan Hasham**
**Kristinehamnsg 80 Lgh 1301**
**123 44 Farsta**
**Tel: 070 796 06 32**

[redacted]

Södersjukhuset AB

tel: fax:

**JOURNALBLAD** Utskr.id: GKV F80N81 L0918
Sida 1 av 22

HEMLIG

**KOPIA**

**19 940130-1552**
**Khan Hasham**
**Kristinehamnsg 80 Lgh 1301**
**123 44 Farsta**
**Tel: 070 796 06 32**

[redacted]

Journalkopia uttagen
2024-11-22 kl 11:09

Uttagen av
F80N

Södersjukhuset AB

tel: fax:

**JOURNALBLAD** Utskr.id: GKV F80N81_L0918
Sida 18 av 22

HEMLIG

**KOPIA**

**19 940130-1552**
**Khan Hasham**
**Kristinehamnsg 80 Lgh 1301**
**123 44 Farsta**
**Tel: 070 796 06 32**

[redacted]

Journalkopia uttagen
2024-11-22 kl 11:09

Uttagen av
F80N

Södersjukhuset AB

tel: fax:

**JOURNALBLAD** Utskr.id: GKV F80N81_L0918
Sida 19 av 22

HEMLIG

**KOPIA**

**19 940130-1552**
**Khan Hasham**
**Kristinehamnsg 80 Lgh 1301**
**123 44 Farsta**
**Tel: 070 796 06 32**

[redacted]

Journalkopia uttagen
2024-11-22 kl 11:09

Uttagen av
F80N

Södersjukhuset AB

tel: fax:

**JOURNALBLAD** Utskr.id: GKV F80N81_L0918

HEMLIG



**KOPIA**

**19 940130-1552**
**Khan Hasham**
**Kristinehamnsg 80 Lgh 1301**
**123 44 Farsta**
**Tel: 070 796 06 32**

[redacted]

Journalkopia uttagen
2024-11-22 kl 11:09

Uttagen av
F80N

Södersjukhuset AB

tel: fax:

**JOURNALBLAD** Utskr.id: GKV F80N81 L0918
Sida 1 av 23

HEMLIG

**KOPIA**

**19 940130-1552**
**Khan Hasham**
**Kristinehamnsg 80 Lgh 1301**
**123 44 Farsta**
**Tel: 070 796 06 32**

[redacted]

Södersjukhuset AB

tel: fax:

**JOURNALBLAD** Utskr.id: GKV F80N81_L0918
Sida 22 av 22

HEMLIG

**KOPIA**

**19 940130-1552**
**Khan Hasham**
**Kristinehamnsg 80 Lgh 1301**
**123 44 Farsta**
**Tel: 070 796 06 32**

[redacted]

Journalkopia uttagen
2024-11-22 kl 11:09

Uttagen av
F80N

HEMLIG

Polisen

# Förhör

## #1 SKYDDADE PERSONUPPGIFTER

Signerat av

Signerat datum

Enhet
Region Mitt, BF-IGV 6 LPO Uppsala/Knivsta

Diarienr
5000-K1099371-24

Hörd person [redacted]

Personnummer

Den hörde är
Vittne

ID Styrkt
Ja

Sätt
Körkort (svenskt)

Ställning till misstänkt - målsägande - vittne

Tolk

Språk

Ytterligare information om anledning till förhör
Hörs med anledning av grovt brott

Underrättad om misstanke

Underrättad om 12 § FUK

Underrättad om rätt till försvarare

Godtar försvarare/biträde som rätten förordnar

Försvarare/biträde närvarande

Försvarare/biträde önskas

Förhörsledare
Mohammed Mustafa Ata

Förhörsdatum
2024-09-04

Förhör påbörjat
19:33

Förhör avslutat
19:45

Förhörsplats
Vråtorpsgatan 18[redacted]

Typ av förhör
RB 23:6

Förhörssätt

Förhörsvittne

Utskrivet av

Berättelse

*Vilka bor i lägenheten?*
Bara jag.

*Vilka andra vistas i bostaden?*
Nej, aldrig.

*Från 29:e augusti fram tills idag, har någon varit på hemadressen?*
Jag har varit hemma, förutom söndags. Jag jobbar också.

*Har du haft besök under den tiden?*
Nej, leverans från mathem bara.

*Har du rört dig ute på gatan under den tidsperioden?*
Ja.

*Har du rört er i trapphuset under den tidsperioden?*
Ja.

*Har du gjort några iakttagelser på personer i trapphus/ingång under den tidsperioden?*
Jag vet inte vilka som bor här. Det har varit en som jag har sett som jag inte sett förut. Han har stått och rökt utanför. Utanför porten vid parkeringen, närmare berget. Jag vet inte om han bor här men jag kände inte igen honom. Jag har bott här i 4 år.

HEMLIG

*Hur ser han ut?*
Han är kort, mellan 175-180cm, mörkhårig, inte svart utan ljusbrunt hår kanske. Kort frisyr, grå keps.
Blåa shorts. Inte arbetsshorts men fritidsbyxor.

*Var personen svensk?*
Nej det tror jag inte.

*Vad hade personen för hudfärg?*
Ljus hudfärg. Såg lite polsk ut eller från liknande land.

*Har du någon gång under den här tidsperioden hört höga ljud?*
Dunsar har jag tänkt på. Det är inte så lyhört här, när det är tillräckligt höga dunsar så hör jag. Jag tror det var i helgen, fredag eller lördag tror jag.

*Kan du beskriva dunsarna?*
Dova dunsar, kanske tre i taget, men väldigt dovt.

*Hur länge pågick dunsarna?*
Det var typ bara 6 dunsar, 3 åt gången. Det var inte lång period, nästan efter varandra

*Vilken tid hörde du detta?*
Det var på kvällen på fredag eller lördag. Jag lade mig 23 båda dagarna, så någon gång mellan 20-23.

*Kan du beskriva vart ljudet kom ifrån?*
Det kom nedifrån.
Jag kan inte säga mer om ljuden, men det är inte ofta man hör något här.

*Har du pratat med grannar om detta, eller något liknande som de har hört?*
Nej, jag har inte frågat någon.
---
-

**Har den hörde granskat förhöret?**
Ja. Uppläst för.

**Har den hörde någon invändning?**
Nej.

HEMLIG

Polisen

# Förhör

## #2 SKYDDADE PERSONUPPGIFTER

Signerat av

Signerat datum

Enhet
Region Mitt, Grova brott 1 PO Uppsala

Diarienr
5000-K1099371-24

Hörd person [redacted]

Personnummer

Den hörde är
Vittne

ID Styrkt
Nej

Ställning till misstänkt - målsägande - vittne

Tolk

Språk

Anledning till förhör / Misstankar som misstänkt har underrättats om
Mord, Fullbordat

Underrättad om misstanke

Ytterligare information om anledning till förhör
Kompletterande frågor gällande dödsfall i huset

Underrättad om 12 § FUK

Underrättad om rätt till försvarare

Godtar försvarare/biträde som rätten förordnar

Försvarare/biträde närvarande

Försvarare/biträde önskas

| Förhörsledare | Förhörsdatum | Förhör påbörjat | Förhör avslutat |
|---|---|---|---|
| Anna Hågedal | 2024-10-17 | 10:53 | 11:06 |

| Förhörsplats | Typ av förhör | Förhörssätt |
|---|---|---|
| | RB 23:6 | Telefonförhör |

| Förhörsvittne | Utskrivet av |
|---|---|
| | Konceptförhör |

Berättelse

[redacted] har bott i huset sedan det byggdes 2020. Det bor inga andra i [redacted] lägenhet. [redacted] känner några av grannarna, men inte så att de umgås. [redacted] tror att [redacted] skulle reagera om [redacted] såg någon i trapphuset som inte bor där. Det har inte hänt förutom den killen som stod och rökte utanför som [redacted] berättat om i tidigare förhör. Han har stått där en gång till sedan förra förhöret. Då rökte han inte, han bara stod där och höll på med sin telefon. [redacted] tror han kanske är från Polen eller liknande, han hade inte ett typiskt svenskt utseende. Han hade inget skägg som [redacted] la märke till. [redacted] har inte pratat med honom.

[redacted] känner till vilket dörr som är till lgh 1004. [redacted] skulle känna igen personen som bodde där. [redacted] beskriver honom som lång, smal, mörkhyad. Han gick ofta i mössa och stora hörlurar. Ibland hade han långa vita kläder, som en lång klänning, och täckjacka. De åker samma buss ibland. Lite speciell, men väldigt fin kille. [redacted] har inte pratat med honom, bara hälsat. Han hälsar tillbaka.

[redacted] har inte sett honom i sällskap med någon annan. De gånger [redacted] sett honom har han gått ensam till bussen. [redacted] har inte sett någon annan person gå in eller ut genom hans dörr. [redacted] fick uppfattningen att han bodde själv.

[redacted] har inte lagt märke till ljud när [redacted] går förbi hans lägenhet. Det är inte lyhört i huset så [redacted] reagerar på ljud om [redacted] hör dem. På fredagen innan mannen hittades så hörde [redacted] dunsar. [redacted] tolkade det som att någon sprang i en lägenhet. [redacted] reagerade på det för att det är ovanligt att

man hör något. [redacted] hörde att det kom nedifrån, men inte närmare varifrån i huset det kom. [redacted] är säker på att det var fredagen eller lördagen. [redacted] tror fredag.

[redacted] har inte lagt märke till några andra okända personer eller fordon som [redacted] lagt på minnet under sommaren eller hösten.

Uppläst utan erinran.